# GUZY OCZODOŁU U DZIECI

**lek. Krystian Tywoniuk[1], lek. Karolina Haber[1], lek. Grzegorz Szpyt[1], dr med. Dariusz Paczkowski[2], prof. dr hab. med. Andrzej Kurylak[3], prof. dr hab. med. Józef Mierzwiński[1,3]**

**ORBITAL TUMORS IN CHILDREN**

**Introduction: Orbital tumors are relatively uncommon in pediatric patients. A variety of histological types of tumors arises in the orbit, but most pediatric orbital lesions are benign. Appropriate management of these lesions requires a thorough knowledge of the types of orbital tumors, treatment options and surgical approaches.**
**Objectives: The aim of the study was to describe and present pediatric patients with orbital tumors treated in our center between 2016-2020 and to familiarize the reader with the commonest surgical approaches to orbital tumors. Combined, these approaches provide 360 degrees of access to the entire orbit.**
**Methods: We retrospectively analyzed 13 patients who were surgically treated at our institution.**
**Results: In 12 out of 13 children benign orbital lesion was diagnosed. No evidence of recurrence was observed during the follow-up in 12 out of 13 children.**
**Conclusions: In majority of benign lesions good treatment outcome can be achieved.**

**Key words:**
**child, orbit, tumors**

(Mag. ORL, 2021, 78, XX, 59–71)

[1] **Oddział Otolaryngologii, Audiologii i Foniatrii Dziecięcej,**
**Wojewódzki Szpital Dziecięcy w Bydgoszczy**
**Kierownik: dr hab. med. Józef Mierzwiński prof. UMK**
**ul. Chodkiewicza 44, 85-667 Bydgoszcz**

[2] **Oddział Neurochirurgii Dziecięcej,**
**Wojewódzki Szpital Dziecięcy w Bydgoszczy**
**Kierownik: dr med. Dariusz Paczkowski**
**ul. Chodkiewicza 44, 85-667 Bydgoszcz**

[3] **Katedra Pielęgniarstwa Zachowawczego,**
**Collegium Medicum w Bydgoszczy,**
**Uniwersytet Mikołaja Kopernika**
**Kierownik: dr hab. Andrzej Kurylak**
**ul. Łukasiewicza 1, 85-821 Bydgoszcz**

Guzy oczodołu mogą wywodzić się ze wszystkich elementów oczodołu, stanowić przerzuty odległe bądź szerzyć się do oczodołu przez ciągłość (Castillo i Kaufman 2003). Tworzą niejednorodną grupę, a spektrum stwierdzanych patologii znacząco różni się u pacjentów w wieku rozwojowym i dorosłym (Castillo i Kaufman 2003, Liaricos i Gekas 2009). U dzieci częściej spotykane są zmiany łagodne, w tym torbiele i zmiany naczyniopochodne (Castillo i Kaufman 2003, Gardner, Maroon, Kassam 2016). Niemniej jednak oczodół bywa lokalizacją nowotworów złośliwych, szczególnie mięsaków tkanek miękkich (ang. *soft tissue sarcoma*), 40% z nich dotyczy głowy i szyi, w tym 10% – oczodołu. Najczęstszym złośliwym nowotworem wewnątrzgałkowym jest siatkówczak (*retinoblastoma*) (Meel i Singh 2018). Choć guzy łagodne rzadko zagrażają życiu, to podobnie jak zmiany złośliwe wiążą się z ryzykiem utraty wzroku i wymagają pilnej diagnostyki i leczenia (Castillo i Kaufman 2003, Meel i Singh 2018).

Ze względu na punkt wyjścia guzy oczodołu można podzielić na pierwotne (pierwotnie wywodzące się z oczodołu), wtórne (wywodzące się spoza oczodołu i wnikające do niego) i przerzutowe (Gardner, Maroon, Kassam 2016). Znaczenie kliniczne, wiążące się z wyborem dostępu operacyjnego, ma natomiast podział na wewnątrzstożkowe (znajdujące się wewnątrz stożka mięśniowego), zewnątrzstożkowe i wewnątrzkanałowe (Gardner, Maroon, Kassam 2016). Najczęstszym guzem wewnątrzgałkowym, uwarunkowanym genetycznie, jest *retinoblastoma* (Meel i Singh 2018).

Diagnostykę i leczenie guzów oczodołu u dzieci utrudniają różnorodne objawy kliniczne, dyskretne w początkowym okresie choroby, różnorodne typy histologiczne guzów, jak również rodzaje stosowanych dostępów operacyjnych (Castillo i Kaufman 2003). Skomplikowana anatomia oczodołu, komunikacja z wieloma przestrzeniami i obecność wielu struktur anatomicznych także utrudniają diagnostykę i leczenie.

W początkowym okresie choroby objawy są zwykle bardzo dyskretne (Castillo i Kaufman 2003). Najczęściej dopiero guz o średnicy powyżej 1 cm daje zauważalny wytrzeszcz, a chory zaczyna odczuwać wzrost napięcia w oczodole. Jednym

z głównych objawów jest wytrzeszcz osiowy (w osi przednio-tylnej) lub nieosiowy, którego charakter jest uwarunkowany lokalizacją guza. Objawy typowe dla każdej z lokalizacji guza, tj. wewnątrzstożkowej, zewnątrzstożkowej i wewnątrzkanałowej, przedstawia **tabela I**. Najczęstszymi objawami są: ograniczenie ruchomości gałki ocznej, podwójne widzenie i osłabienie ostrości wzroku (Castillo i Kaufman 2003). U dziecka z wytrzeszczem gałki ocznej niepokoją: krótki wywiad choroby, dodatni wywiad rodzinny w kierunku guzów oczodołu, szybkie narastanie wytrzeszczu oraz leukokoria (Castillo i Kaufman 2003).

W ciągu ostatnich 30 lat dzięki wielospecjalistycznej współpracy w leczeniu i wprowadzeniu zaawansowanych technologii medycznych, takich jak nowoczesne endoskopy operacyjne, śródoperacyjne obrazowanie 3D i nowoczesne wiertarki kątowe, nastąpił dynamiczny rozwój technik operacyjnych, umożliwiających dostęp do patologii oczodołu.

Celem pracy jest przedstawienie technik chirurgicznych leczenia oraz wyników leczenia guzów oczodołu stosowanych u dzieci na podstawie wybranych przypadków leczonych w ośrodku autorów.

**Tabela I. Objawy guzów oczodołu w zależności od lokalizacji guza**

| Guzy wewnątrzstożkowe | Guzy zewnątrzstożkowe | Guzy wewnątrzkanałowe |
|---|---|---|
| – wytrzeszcz osiowy | – wytrzeszcz nieosiowy | – wczesne uczucie wzrostu i napięcia w oczodole |
| – wczesne pogorszenie ruchomości gałki ocznej i ostrości wzorku | – późniejsze pogorszenie ostrości wzroku | – wczesna utrata wzroku<br>– wczesny obrzęk tarczy nerwu wzrokowego |

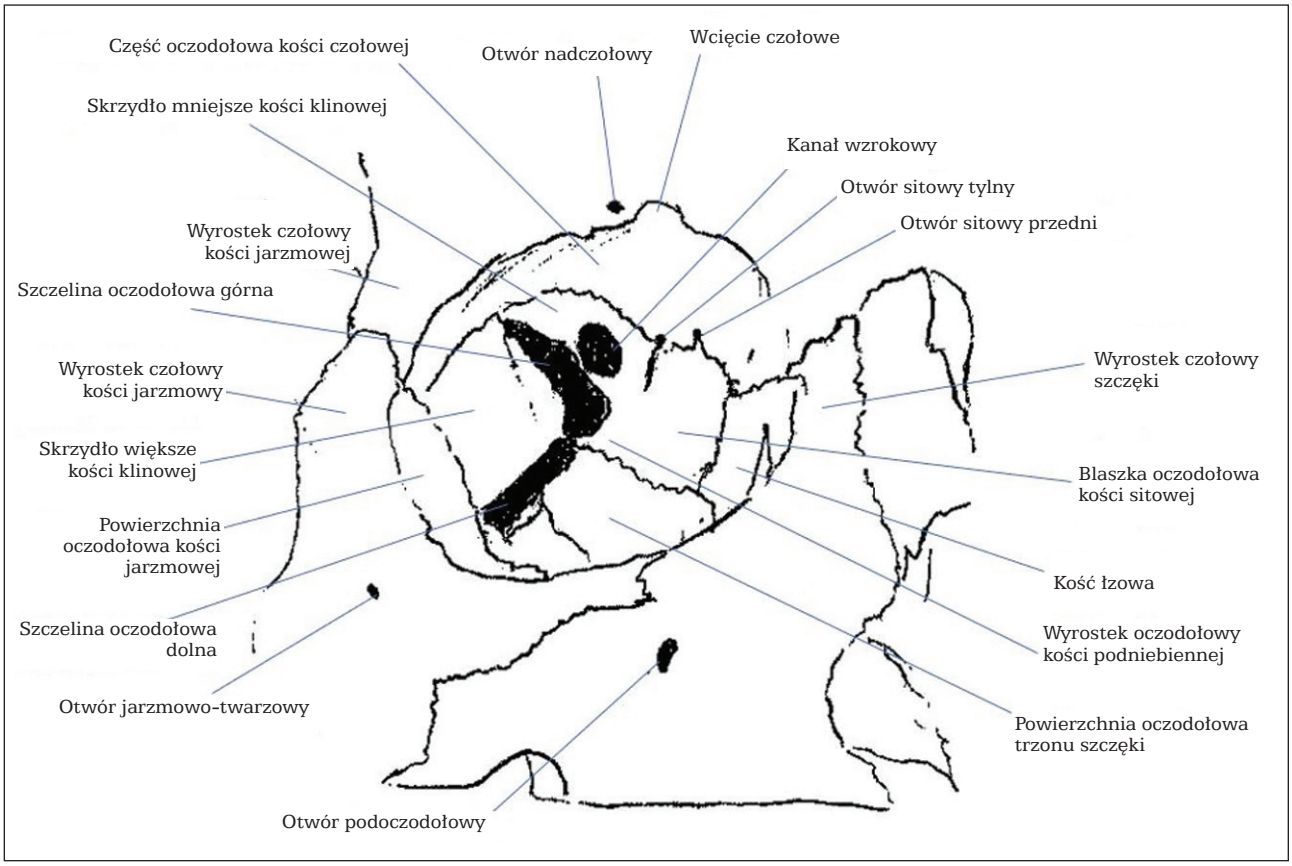


**Ryc. 1. Oczodół – ściany kostne**

## ANATOMIA CHIRURGICZNA

Oczodół ma kształt piramidy, której podstawa jest skierowana do przodu, a szczyt ku tyłowi (Szatmary 2010, Ogando-Rivas, Rincon-Torroella, Quiñones-Hinojosa 2017). Ścianę górną tworzy część oczodołowa kości czołowej i skrzydło mniejsze kości klinowej, ścianę dolną – powierzchnia oczodołowa trzonu szczęki, powierzchnia oczodołowa kości jarzmowej i wyrostek oczodołowy kości podniebiennej, ścianę przyśrodkową – tylna część wyrostka czołowego szczęki, kość łzowa, blaszka papierowata błędnika sitowego i powierzchnia boczna trzonu kości klinowej, a ścianę boczną – powierzchnia oczodołowa kości jarzmowej i powierzchnia oczodołowa skrzydła większego kości klinowej (Turvey i Golden 2012, Bochenek i Reicher 2013) (**ryc. 1**).

Oczodół komunikuje się z dołem skrzydłowo-podniebiennym i dołem środkowym czaszki przez szczeliny oczodołowe i kanał nerwu wzrokowego (Turvey i Golden 2012). Szczelina oczodołowa górna jest ograniczona od góry przez skrzydło mniejsze kości klinowej, bocznie przez skrzydło większe kości klinowej, a od dołu i przyśrodka przez trzon kości klinowej (Turvey i Golden 2012). Łączy ona oczodół z dołem środkowym czaszki. Przebiegają przez nią nerwy: okoruchowy, bloczkowy, oczny (pierwsza gałąź nerwu trójdzielnego), odwodzący oraz włókna współczulne do splotu jamistego, żyły oczne górna i gałąź żyły ocznej dolnej (Bochenek i Reicher 2013). Szczelina oczodołowa dolna przyśrodkowo łączy się z dołem skrzydłowo-podniebiennym i przechodzą przez nią naczynia podoczodołowe, żyła oczna dolna, gałęzie nerwu szczękowego: nerw jarzmowy i nerw podoczodołowy oraz gałęzie oczodołowe zwoju skrzydłowo-podniebiennego. Kanał nerwu wzrokowego łączy oczodół ze środkowym dołem czaszki. Nerw wzrokowy dzieli się na cztery odcinki: wewnątrzgałkowy, wewnątrzoczodołowy, biegnący w kanale nerwu wzrokowego i wewnątrzczaszkowy. Oczodół wyściela okostna oczodołu łącząca się z okostną brzegu oczodołu i przegrodą oczodołową (Turvey i Golden 2012). Przegroda oczodołowa ogranicza oczodół z przodu i stanowi granicę pomiędzy przestrzenią przedprzegrodową i zaprzegrodową. Wnętrze oczodołu dzieli się na cztery przedziały: gałkę oczną, przestrzeń zewnątrz- i wewnątrzstożkową (wewnątrz stożka mięśniowego ograniczonego przez cztery mięśnie proste i ich powięzie) oraz nerw wzrokowy (Szatmary 2010). Przestrzeń zewnątrzstożkowa jest wypełniona ochronną, amortyzującą wstrząsy mechaniczne wyściółką tłuszczową, zawiera również gruczoły łzowe (Szatmary 2010) (**ryc. 2**).

W oczodole wyróżnia się cztery przestrzenie chirurgiczne. Są to:

- przestrzeń chirurgiczna podokostnowa,
- potencjalna przestrzeń pomiędzy kośćmi oczodołu a okostną,
- przestrzeń chirurgiczna zewnątrzstożkowa (przestrzeń chirurgiczna zewnętrzna, obwodowa) położona pomiędzy okostną oczodołu a mięśniami ruchowymi gałki ocznej,
- przestrzeń chirurgiczna wewnątrzstożkowa

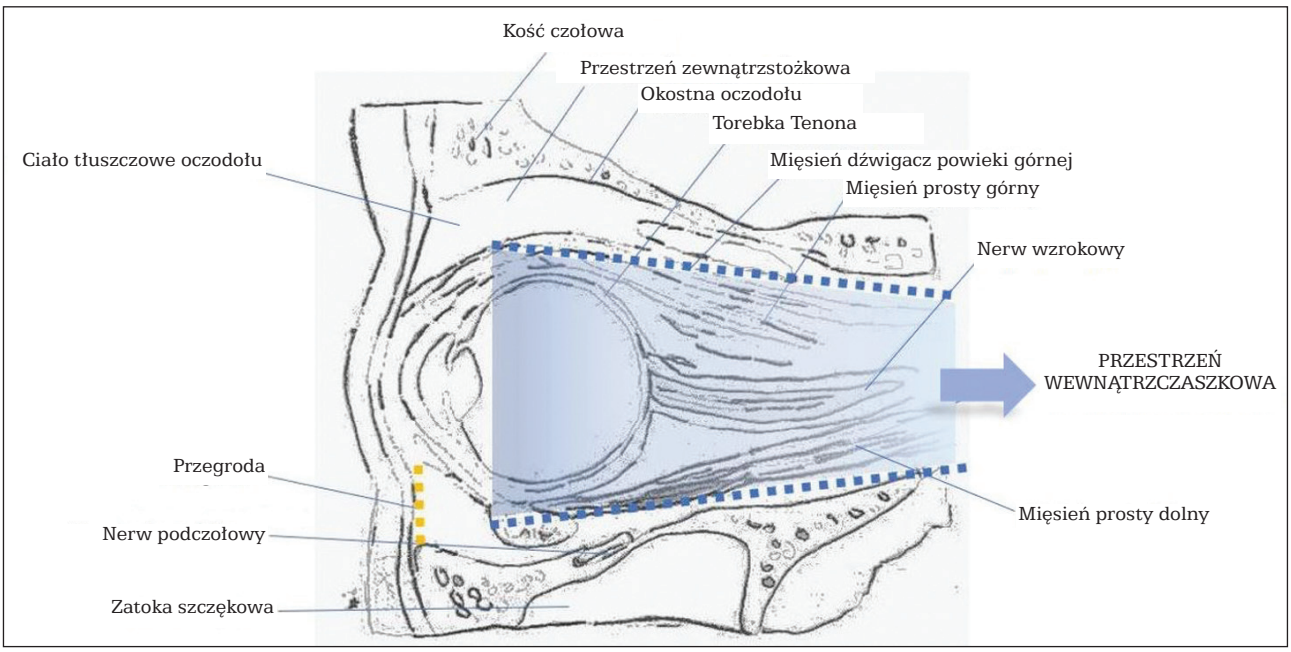


**Ryc. 2. Schemat budowy oczodołu**

(przestrzeń chirurgiczna środkowa) położona wewnątrz stożka utworzonego przez mięśnie ruchowe gałki ocznej,
– przestrzeń chirurgiczna podtorebkowa, znajdująca się pomiędzy torebką Tenona a gałką oczną.

Schorzenia oczodołu mogą dotyczyć więcej niż jednej przestrzeni, zatem w trakcie leczenia wykorzystuje się różne dojścia operacyjne.

## OPIS PRZYPADKÓW

W ośrodku w latach 2016–2020 zoperowano 13 guzów oczodołu u dzieci w wieku od 14 miesięcy do 12 lat (średnio 6 lat). Dane kliniczne i wyniki leczenia przedstawia **tabela II**.

W opisanej grupie guzy oczodołu stwierdzono u 8 dziewczynek i 5 chłopców. W 5 przypadkach guz był zlokalizowany po stronie prawej, w 8 – po lewej. U 1 pacjenta stwierdzono w gałce ocznej 2 guzy o charakterze malformacji naczyniowej – pierwsza zmiana wyczuwalna pod powieką dolną otaczała mięsień skośny dolny. Druga zmiana o średnicy ok. 1,5 cm znajdowała się w szczycie oczodołu i przylegała do nerwu wzrokowego. Obie zmiany usunięto jednoczasowo z łączonego dostępu: z dojścia podrzęsowego i kraniotomi czołowo-skroniowej. W badanej grupie do najczęstszych objawów należały: wytrzeszcz gałki ocznej (7 pacjentów), podwójne widzenie (2 pacjentów) lub wyczuwalny guzek, który zaobserwowali rodzice (2 pacjentów). U 1 dziewczynki wystąpiła asymetria szpar powiekowych, zez pionowy i zaburzenia ruchomości oka. U 1 pacjentki obciążonej nerwiakowłókniakowatością typu 1 guz (*rhabdomyoma*) wykryto przypadkowo w wykonanym MRI głowy.

**Tabela II. Dane kliniczne, metody i wyniki leczenia pacjentów**

| Lp. | Wiek (lata) | Płeć | Strona | Objawy | Rozpoznanie | Metoda leczenia, dostęp | Wynik |
|---|---|---|---|---|---|---|---|
| 1 | 12 | K | P | Wytrzeszcz gałki ocznej | Malformacja naczyniowa typu miesznego, głównie typu żylnego | Orbitotomia przednia – dojście górne | Bez cech wznowy w kontrolnym MRI |
| 2 | 9 | K | L | W wywiadzie zmiana obserwowana od 8 m.ż. | Torbiel naskórkowa z przewlekłym resorpcyjnym zapaleniem | Orbitotomia przednia – dojście górne | Bez cech wznowy w kontrolnym MRI |
| 3 | 12 | K | L | Wytrzeszcz gałki ocznej, podwójne widzenia przy patrzeniu w górę i dół | Śródbłoniak nabłonkowaty | Dojście podrzęsowe i dostęp endoskopowy | Bez cech wznowy w kontrolnym MRI |
| 4 | 5 | M | P | Wytrzeszcz gałki ocznej | *Steatocystoma* | Orbitotomia przednia – dojście górne, cięcie schodzące do nasady nosa | Bez cech wznowy w kontrolnym MRI |
| 5 | 14 mies. | K | L | Wrodzona anomalia siatkówki oka lewego, asymetria szpar powiekowych P > L, zez pionowy, zaburzenia ruchomości OL | *Astrocytoma pilocysticum* WHO G1 | Kraniotomia czołowo-skroniowa | W kontrolnym MRI – obraz może odpowiadać zmianom resztkowym i pooperacyjnym |
| 6 | 2 | M | L | Stan po usunięciu guza oczodołu lewego – podejrzenie wznowy | *Steatocystoma*, w ścianie torbieli obecny przewlekły resorpcyjny naciek zapalny | Orbitotomia przednia – dojście górne, cięcie w przyśrodkowej części powieki górnej | Bez cech wznowy |

| | | | | | | | |
|---|---|---|---|---|---|---|---|
| 7 | 2 | K | L | Niewielki wytrzeszcz gałki ocznej | *Steatocystoma* | Orbitotomia przednia – dojście górne, cięcie w przyśrodkowej części powieki górnej | Bez cech wznowy |
| 8 | 7 | M | L | Niewielkie wypuklenie powieki górnej oka lewego, pod powieką wyczuwalny guzek średnicy ok. 1,5 cm | Torbiel dermoidalna<br><br>zmiana wypełniona żółtawą treścią i włosami | Orbitotomia przednia – dojście górne, cięcie w przyśrodkowej części powieki górnej | Bez cech wznowy |
| 9 | 11 | M | P | Od kilku tygodni podwójne widzenie przy patrzeniu w stronę prawą | Malformacja naczyniowa/ naczyniaki jamiste | Usunięcie dwóch guzów oczodołu lewego – w przedniej części z dojścia podrzęsowego, w okolicy stożka drogą kraniotomi czołowo-skroniowej | Bez cech wznowy w kontrolnym MRI |
| 10 | 7 | K | L | Dziewczynka rodzinnie obciążona fakomatozą (NF typ 1), nerwiakowłókniako-watością typu 1 – guz wykryty w MRI | *Rhabdomyoma* | Orbitotomia przednia – dojście górne, cięcie w łuku brwiowym | Bez cech wznowy w kontrolnym MRI |
| 11 | 5 | K | L | Wytrzeszcz gałki ocznej, dziewczynka obciążona chorobą Recklinghausena | NF1 | Orbitotomia przednia – dojście górne, cięcie w łuku brwiowym | W tylnej części lewego oczodołu nieregularna masa miękkotkankowa ok. 1 x 2 cm, przemieszczająca przyśrodkowo n. II – prawdopo-dobnie resztka guza |
| 12 | 14 mies. | K | P | Wytrzeszcz gałki ocznej | *Cystis epidermalis* (zmiana usunięta w całości) | Orbitotomia przednia – dojście górne, cięcie w przyśrodkowej części powieki górnej | Bez cech wznowy w kontrolnym MRI |
| 13 | 3 | M | P | Guzek zlokalizowany pod zewnętrzną częścią górnej krawędzi oczodołu, niebolesny, przesuwalny względem podłoża | Torbiel dermoidalna | Orbitotomia przednia – dojście górne,cięcie w przyśrodkowej części powieki górnej | Bez cech wznowy w kontrolnym MRI |

U 11 z 13 pacjentów zastosowano dostęp przez orbitotomię przednią, prowadząc cięcie w łuku brwiowym lub zmarszczce powieki górnej. U 2 z 13 pacjentów, u których guz znajdował się w szczycie oczodołu, zastosowano inne dostępy (**tab. II**).

Całkowitą resekcję guza wewnątrzoczodołowego udało się uzyskać u 12 z 13 dzieci. U 1 pacjentki w okresie pooperacyjnym w kontrolnym badaniu MRI w tylnej części lewego oczodołu stwierdzono nieregularną masę miękkotkankową o wielkości ok. 1 x 2 cm, przemieszczającą przyśrodkowo nerw wzrokowy – prawdopodobnie zmianę resztkową. Ze względu na brak jakichkolwiek objawów klinicznych i dodatkowe obciążenia pacjentkę zakwalifikowano do dalszej obserwacji w poradni i okresowych kontrolnych badań obrazowych; do tej pory nie zaobserwowano progresji zmiany.

Szczególnym przypadkiem, obrazującym trudności diagnostyczne, był rzadki guz oczodołu pochodzenia mezenchymalnego. Pacjentka 12-letnia zgłosiła się do lekarza pierwszego kontaktu z powodu podwójnego widzenia przy patrzeniu w górę i dół. Po przebytej diagnostyce okulistycznej, w tym USG gałki ocznej i badaniu wzrokowych potencjałów wywołanych (VEP), została skierowana do oddziału otolaryngologii. W wykonanym badaniu MRI stwierdzono guz o wymiarach 2 x 2,2 x 2 cm obejmujący lewy mięsień prosty dolny, przylegający do gałki ocznej, lewego mięśnia prostego przyśrodkowego i bocznego oraz nerwu wzrokowego (**ryc. 3AB**).

Pacjentkę zakwalifikowano do przeznosowej biopsji guza. W przekazanym do badania materiale histopatologicznym zidentyfikowano trzy drobne fragmenty tkanki włóknistej i jeden drobny fragment nacieku nowotworu złośliwego. Materiał przekazano do ponownej weryfikacji, po której wysunięto podejrzenie mięśniaka poprzecznie prążkowanego (*adult rhabdomyoma*). Z powodu skąpego materiału z obrzeża guza pacjentkę po raz drugi zakwalifikowano do kolejnej biopsji endoskopowej. Wynik biopsji nie potwierdził pierwotnego rozpoznania (materiał pobrano z obrzeża zmiany, skąpa ilość komórek rozrostu).

Pacjentkę przekazano do ośrodka autorów, w którym wykonano kolejną biopsję pod kontrolą neuronawigacji z dostępu mieszanego: endoskopowo-przezspojówkowego z kantotomią boczną. Po weryfikacji badania histopatologicznego w dwóch różnych ośrodkach wysunięto podejrzenie rzadkiego guza oczodołu pochodzenia mezenchymalnego: PEC-oma – śródbłoniaka nabłonkowatego (*epithelioid hemangioendothelioma*). W zaawansowanych nowotworach z grupy PEC-oma nie udowodniono do tej pory skuteczności leczenia systemowego, opartego na klasycznej chemioterapi. Leczeniem z wyboru pozostaje leczenie chirurgiczne.

Z dostępu endoskopowego przeznosowego usunięto resztki blaszki papierowatej, odsłaniając

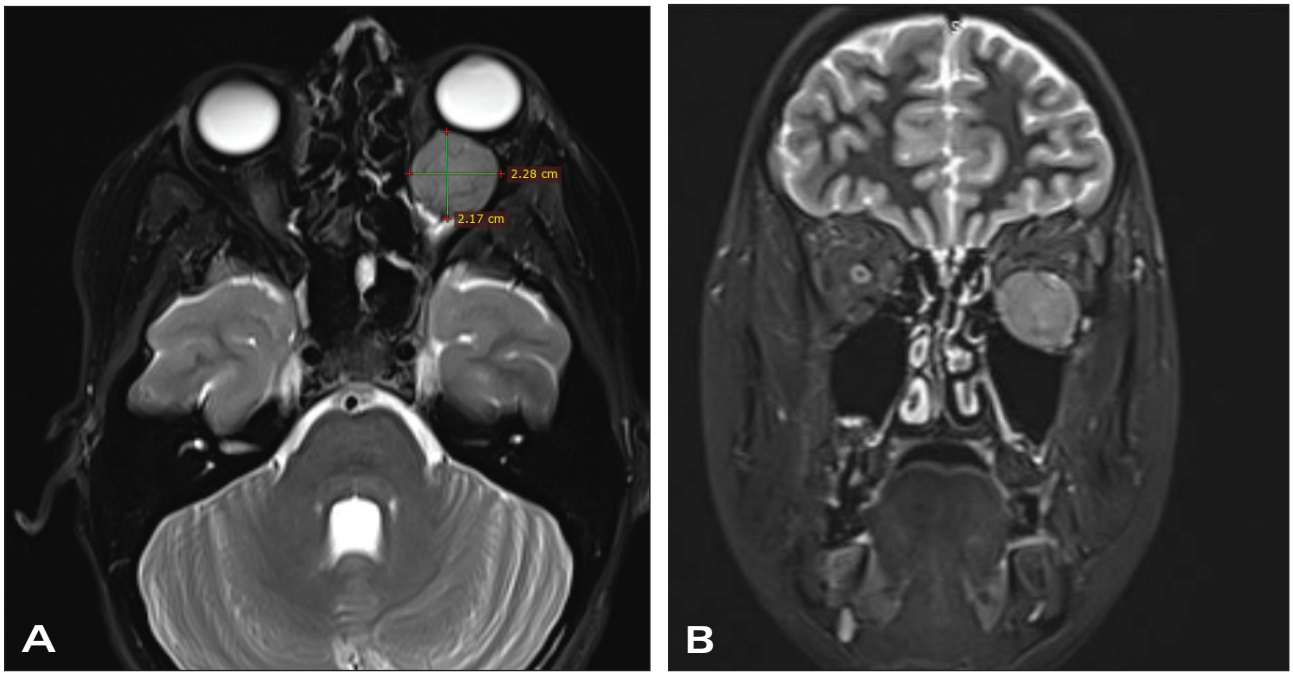


**Ryc. 3AB. MRI głowy z kontrastem: A (skan osiowy) i B (skan czołowy). Guz obejmuje lewy mięsień prosty dolny, przylega do gałki ocznej, lewego mięśnia prostego przyśrodkowego i bocznego oraz nerwu wzrokowego**

masy guza oraz bliznowate tkanki oczodołu. Usunięto górną ścianę zatoki, uzyskując dostęp do gałki ocznej i guza. Endoskopowo usunięto dolno-przyśrodkową część guza, uwidoczniając granicę pomiędzy oczodołem a resztkami guza penetrującymi do przodu i do boku oczodołu. Ze względu na trudności w identyfikacji struktur z dostępu endoskopowego zadecydowano o uzupełnieniu dostępu z dojścia przezrzęskowego. Po uniesieniu gałki ocznej ku górze i wypreparowaniu granic systematycznie pomniejszono masy guza i usunięto go w całości wraz z otaczającą torebką. Dotarto do szczytu oczodołu. Następnie za pomocą szyn tytanowych zrekonstruowano dolną ścianę oczodołu, uzyskując podparcie dla gałki ocznej. Zrekonstruowano przednią ścianę zatoki szczękowej (**ryc. 11AB**). Obecnie pacjentka pozostaje pod kontrolą poradni (obserwacja niespełna 2-letnia). Niestety, u pacjentki utrzymuje się podwójne widzenie przy spojrzeniu ku dołowi. Kontrolne badania MRI w maju, czerwcu i wrześniu 2019 nie wykazały cech wznowy guza (**ryc. 4AB**).

## DOSTĘPY CHIRURGICZNE

Patologie oczodołu, ze względu na specyfikę narządu wzroku, wymagają różnorodnych dróg dostępu w zależności od lokalizacji anatomicznej. Służy to zachowaniu funkcji wzroku i ruchomości gałki ocznej oraz ma zapewnić doszczętne usunięcie zmian.

Dostępy chirurgiczne do oczodołu dzielimy na przezoczodołowe, zewnątrzoczodołowe i mieszane (Gardner, Maroon, Kassam 2016, Ogando-Rivas, Rincon-Torroella, Quinñones-Hinojosa 2017). Do dostępów zewnątrzoczodołowych należą dostępy: czaszkowe, mieszane czaszkowo-oczodołowe i wewnątrznosowe (Słoniewski i in. 2010). Wykorzystywane są one najczęściej przez wielospecjalistyczne zespoły: otolaryngolog/chirurg szczękowy/neurochirurg/okulista (Paluzzi i in. 2015, Gardner, Maroon, Kassam 2016). Wybór dostępu operacyjnego zależy od lokalizacji stwierdzonej patologii, a współpraca interdyscyplinarna pozwala na bezpieczne łączenie dostępów wewnątrznosowych i zewnątrznosowych, zapewniając optymalne i jak najmniej inwazyjne leczenie chirurgiczne zmiany. Zastosowanie poszczególnych dostępów i planowanie leczenia w zależności od lokalizacji guza ilustruje dobrze metoda tarczy zegara (**ryc. 5AB**). Obrazuje ona, w jaki sposób poszczególne dostępy zapewniają dojście do patologii oczodołu w pełnym zakresie 360 stopni (Paluzzi i in. 2015).

Głównym zainteresowaniem otolaryngologów pozostają dostępy endoskopowe wewnątrznosowe, stosowne do patologii zlokalizowanych na tarczy zegara od godziny 1 do godziny 7 (**ryc. 5A**) (Gardner, Maroon, Kassam 2016). Systemy neuronawiagcji mogą być pomocne śródoperacyjnie w przypadku tego rodzaju dostępów. W ośrodku autorów każdy przypadek guza oczodołu

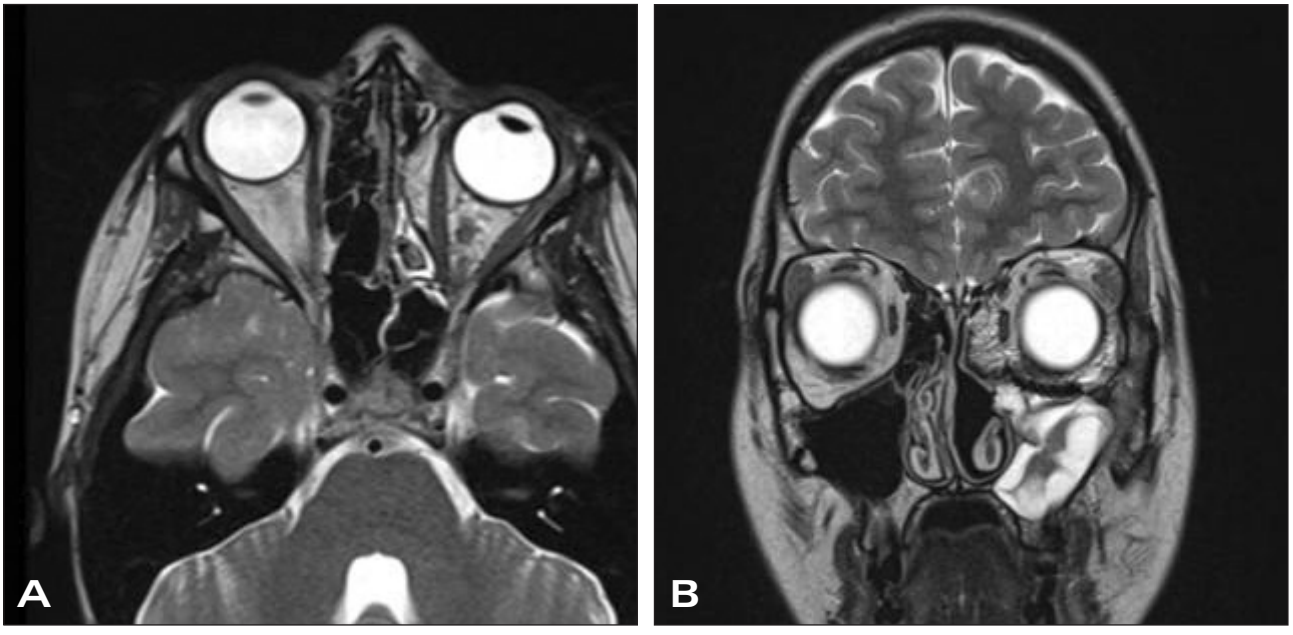


**Ryc. 4AB. Kontrolne MRI głowy z kontrastem: A (skan osiowy) i B (skan czołowy) – bez cech wznowy guza, zatoka szczękowa lewa bezpowietrzna ze zgrubieniami błony śluzowej i treści płynów (zmiany po zabiegu)**

u dziecka jest konsultowany przez interdyscyplinarny zespół, w którego skład wchodzą: laryngolog, neurochirurg, chirurg szczękowo-twarzowy i okulista.

Główną zasadą stosowaną przy wyborze dostępu chirurgicznego jest unikanie przekraczania osi nerwu wzrokowego (Gardner, Maroon, Kassam 2016).

Patologie położone bocznie od nerwu mogą być usunięte z dostępu przez orbitotomię boczną, z dostępów czaszkowych czy mieszanych czaszkowo-oczodołowych (Gardner, Maroon, Kassam 2016). Orbitotomia boczna jest wskazana, jeśli mamy do czynienia z procesem toczącym się wewnątrz stożka mięśniowego, poza równikiem gałki lub w dole gruczołu łzowego. Stosowana jest w przypadku zmian położonych od godziny 8 do godziny 10 (**ryc. 5B**). Jeśli zmiana znajduje się niżej, od godziny 6 do 8, dostęp może być uzupełniony o osteotomię jarzmową (**ryc. 5B**)

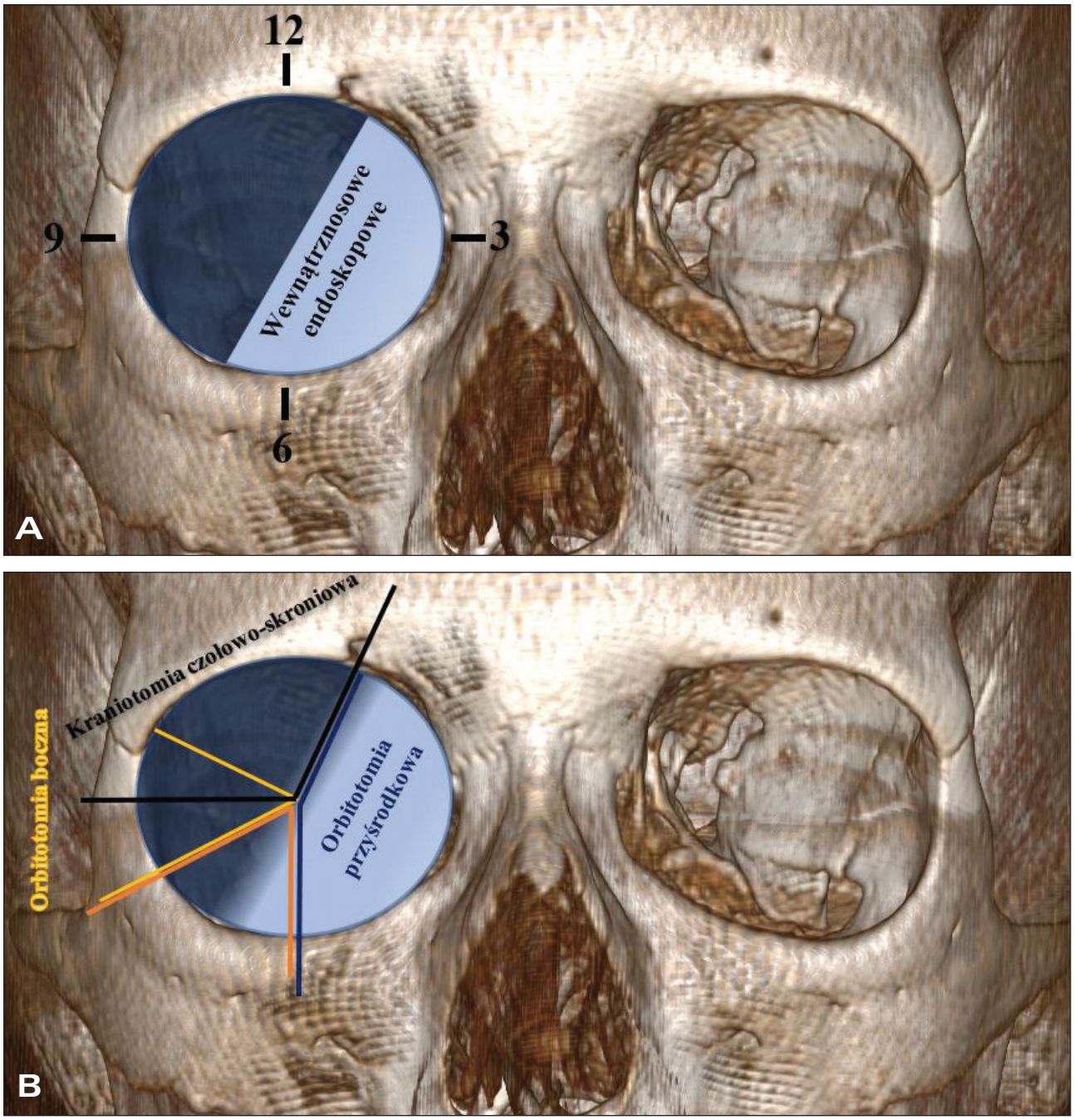


**Ryc. 5AB. Metoda tarczy zegara – na tarczy pokazano możliwe do zastosowania dostępy operacyjne w zależności od lokalizacji guza: A – endoskopowe. B – zewnątrzoczołodołowe**

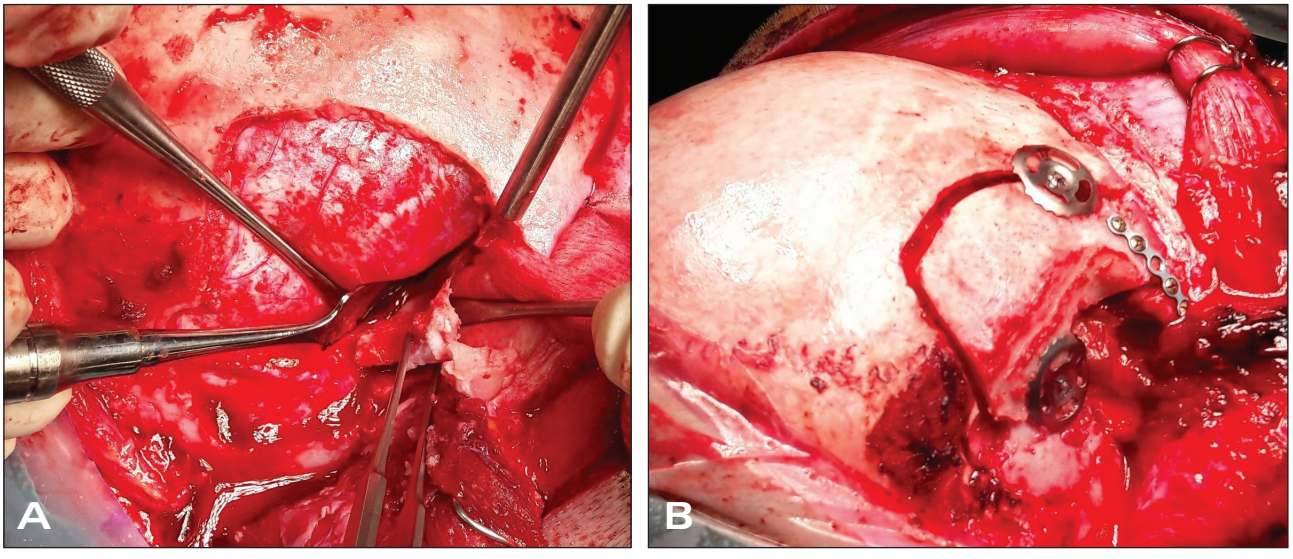


**Ryc. 6AB. Cięcie skórne dwuwieńcowe plus kraniotomia czołowo-skroniowa prawostronna z czasowym usunięciem stropu oczodołu podczas usunięcia guza zlokalizowanego w szczycie oczodołu**

(Gardner, Maroon, Kassam 2016). Jeżeli zaś jest położona wyżej, od godziny 9 do 1, lub penetruje do jam czaszki, konieczne jest zastosowanie jednego z dostępów czaszkowych. Patologie oczodołu położone przyśrodkowo od nerwu mogą być usunięte przez orbitotomię przyśrodkową lub z dostępu endoskopowego. Należy również brać pod uwagę wymiar przednio-tylny guza. Patologie położone przyśrodkowo, w przedniej części gałki ocznej, od 1 godziny do 5, mogą być dostępne poprzez orbitotomię przyśrodkową lub przednią. Patologie położone w tylnej części gałki ocznej mogą być skutecznie usunięte z dostępu wewnątrznosowego czy z dostępu wykorzystującego kraniotomię. Poszczególne dostępy chirurgiczne do oczodołu przedstawione są na **rycinach 6–11**.

## Orbitotomia przednia

***Dojście górne***

Odpowiednim miejscem do przecięcia skóry jest łuk brwiowy lub fałd powieki górnej, ponieważ umożliwia dobry dostęp i możliwość późniejszego ukrycia blizny pooperacyjnej.

W drodze pozaokostnowej nacięcie skóry w obrębie fałdu powieki górnej daje dobry dostęp do górnego brzegu oczodołu, gdzie można przeciąć okostną. Dostęp do górnego brzegu oczodołu może być osiągnięty przez odpreparowanie tkanek powyżej pozagałkowej płaszczyzny powięzi, poza tym późniejszy efekt estetyczny jest dobry. Ułożenie brzegu oczodołu pozwala na wejście do przestrzeni podokostnowej, podczas gdy tkanki oczodołu pozostają osłonięte okostną. Ułatwia to także preparowanie, uniemożliwia bowiem dostanie się w pole operacyjne tkanki tłuszczowej z oczodołu.

***Dojście dolne***

Dojście dolne jest stosowane przy guzach widzianych lub wyczuwanych w obrębie dolnego sklepienia spojówki powiekowej, a także przy głębiej położonych guzach oczodołu pozostających poza stożkiem mięśniowym.

**Droga przezskórna.** Stosuje się głównie cięcia podrzęsowe i powiekowe dolne po przecięciu skóry powieki dolnej pomiędzy włóknami mięśnia okrężnego oka w taki sposób, aby odsłonić dolną przegrodę oczodołową i dolną część brzegu oczodołu, co ogranicza widoczność blizny pooperacyjnej.

**Droga przezspojówkowa.** W znacznej części przypadków operacyjnego leczenia guzów dolnego piętra oczodołu oraz złamań dna i ściany przyśrodkowej oczodołu droga przezspojówkowa zastąpiła drogę przezskórną. W celu osiągnięcia obwodowej przestrzeni chirurgicznej i dna oczodołu cięcie może być wykonane w dolnej części spojówki oraz może przechodzić przez mięsień tarczkowy dolny. Optymalne dojście do dna można uzyskać dzięki połączeniu cięcia przez spojówkę z kantotomią boczną i kantolizą.

## Orbitotomia przyśrodkowa

Orbitotomia przyśrodkowa (ang. *endonasal transethmoidal approach*) jest wskazana w dostępie do guzów zlokalizowanych głównie wewnątrzstożkowo lub przyśrodkowo w stosunku do gałki ocznej i nerwu wzrokowego w kierunku szczytu oczodołu.

***Dostęp wewnątrzustny przez zatokę szczękową***

Jest stosowany w celu usunięcia zmian zlokalizowanych przyśrodkowo-bocznie i dolnie w stosunku do gałki ocznej i nerwu wzrokowego, a także guzów woreczka łzowego naciekających ściany oczodołu.

**DYSKUSJA**

Patologie oczodołu u dzieci występują bardzo rzadko, a ich epidemiologia jest bardzo trudna do ustalenia, ponieważ różne grupy specjalistów (okuliści, neurochirurdzy, chirurdzy szczękowi, chirurdzy dziecięcy, otolaryngolodzy) zajmują się patologiami oczodołów i zainteresowanie ośrodka ma wpływ na kumulację pacjentów

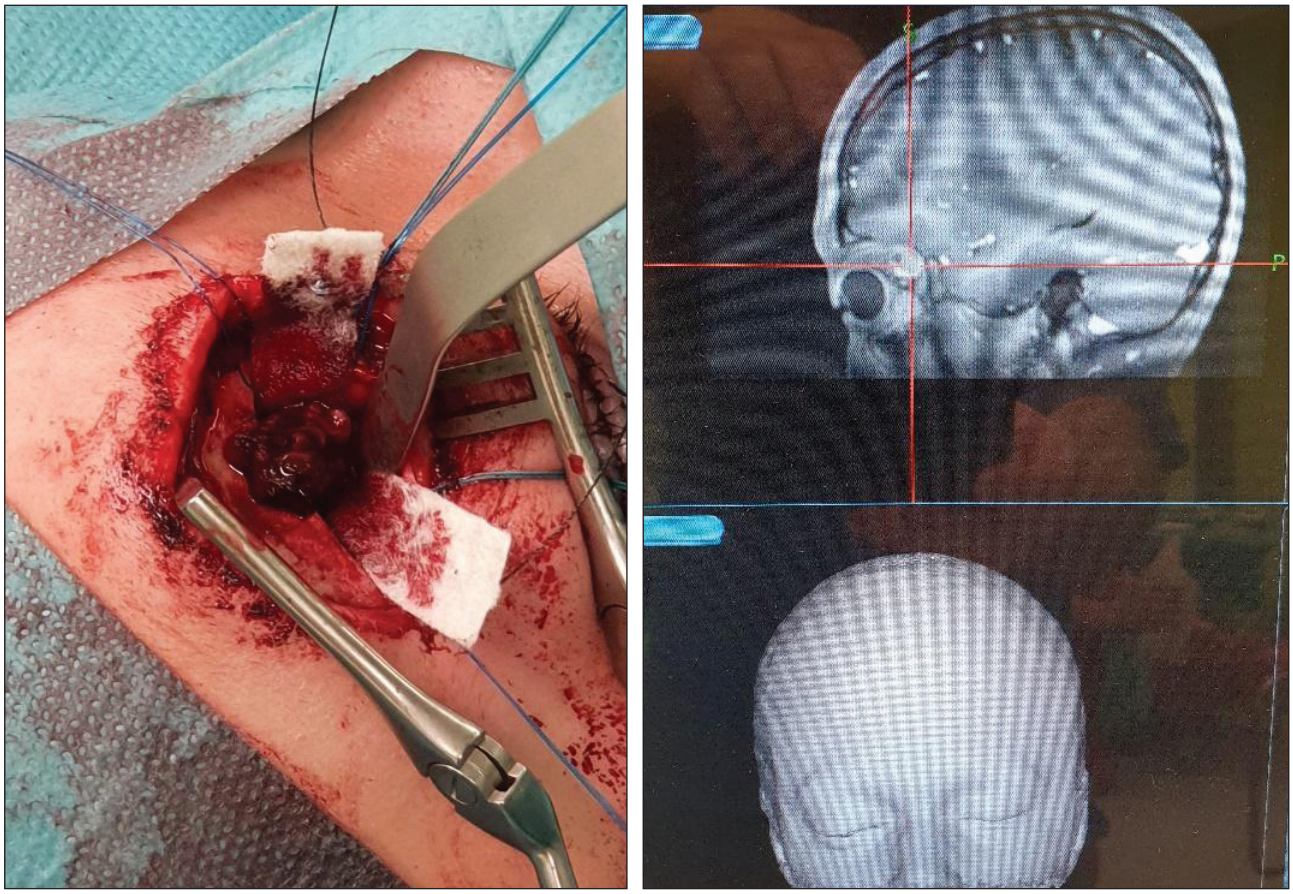

**Ryc. 7. Dostęp skórny przez łuk brwiowy do guza zlokalizowanego w górno-tylnej przestrzeni oczodołu lewego**

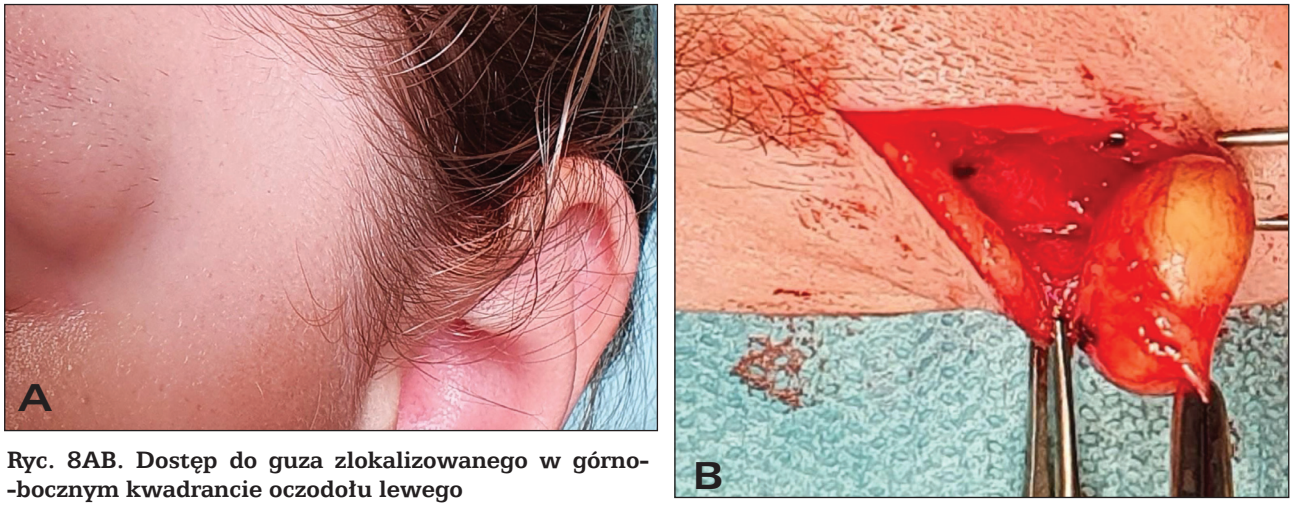


**Ryc. 8AB. Dostęp do guza zlokalizowanego w górno-bocznym kwadrancie oczodołu lewego**

z rozległych obszarów w określonych jednostkach medycznych (Meel i Singh 2018). Zmiany łagodne oka są częstsze niż zmiany złośliwe. Obserwuje się, że występowanie nowotworów złośliwych jest częstsze w krajach rozwijających się aniżeli w Europie czy Ameryce Północnej (Bajaj i in. 2007). W badanej grupie stwierdzono jeden potencjalnie złośliwy guz, PEC-oma, śródbłoniak nabłonkowaty (*epithelioid hemangioendothelioma*) przedstawiony szerzej w tej publikacji, pozostałe guzy to często opisywane w innych publikacjach nowotwory łagodne: u 7 pacjentów zmiany torbielowate (torbiel dermoidalna, *steatocystoma*), u 2 dzieci malformacje naczyniowe oraz po 1 przypadku: *rhabdomyoma, astrocytoma pilocysticum* i śródbłoniaka nabłonkowatego.

Brak typowych nowotworów złośliwych spotykanych w tej grupie pacjentów, z których najczęstsze to *retinoblastoma* czy *rhabdomyosarcoma*, w naszym materiale klinicznym może wynikać z faktu, że w ich przypadku leczenie chirurgiczne ma mniejsze znaczenie – pacjenci trafiają bezpośrednio na oddziały hematoonkologii dziecięcej często już w momencie, gdy wyniki badań obrazowych sugerują patologie złośliwe. Ze względu na lokalizację i możliwość wystąpienia

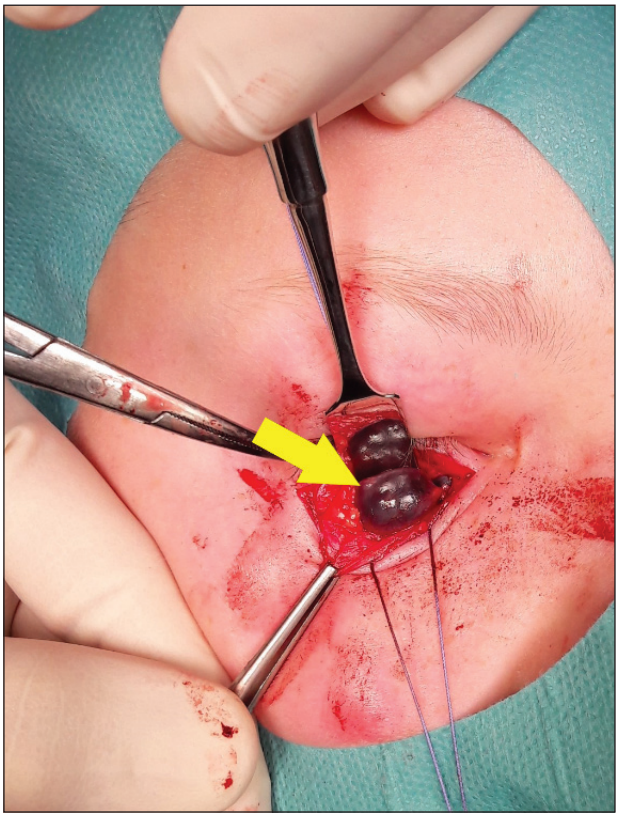

**Ryc. 9. Dostęp podrzęsowy do usunięcia naczyniaka dolno-przedniej części oczodołu prawego**

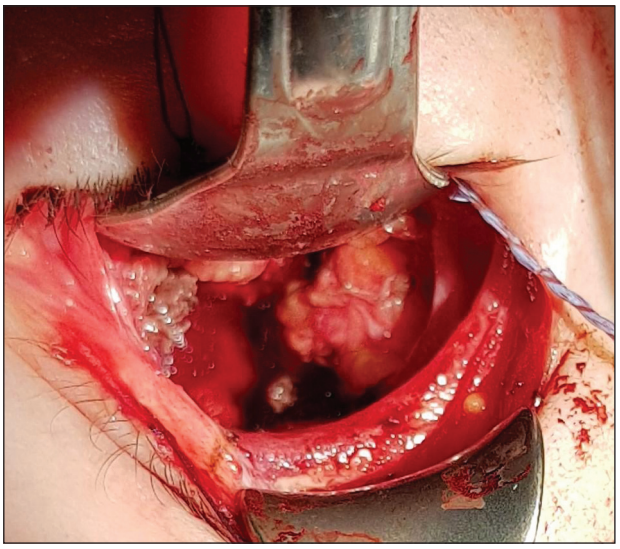

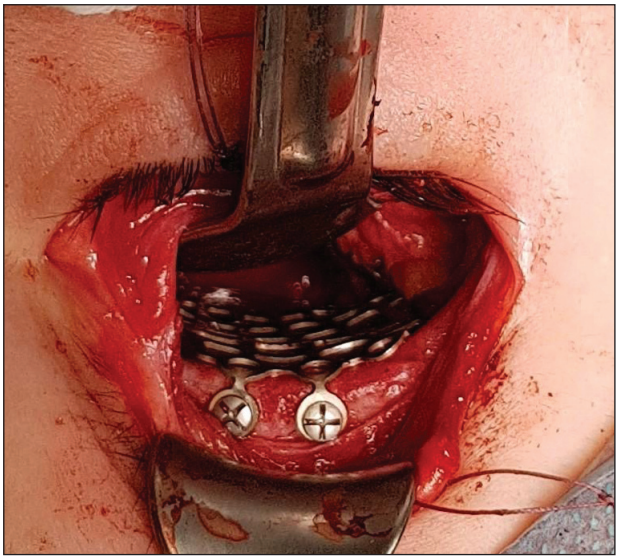

**Ryc. 10. Dostęp przezspojówkowy z kantotomią boczną do usunięcia guza zlokalizowanego w dolno-tylnej przestrzeni oczodołu lewego. Rekonstrukcja dna oczodołu siatką tytanową**

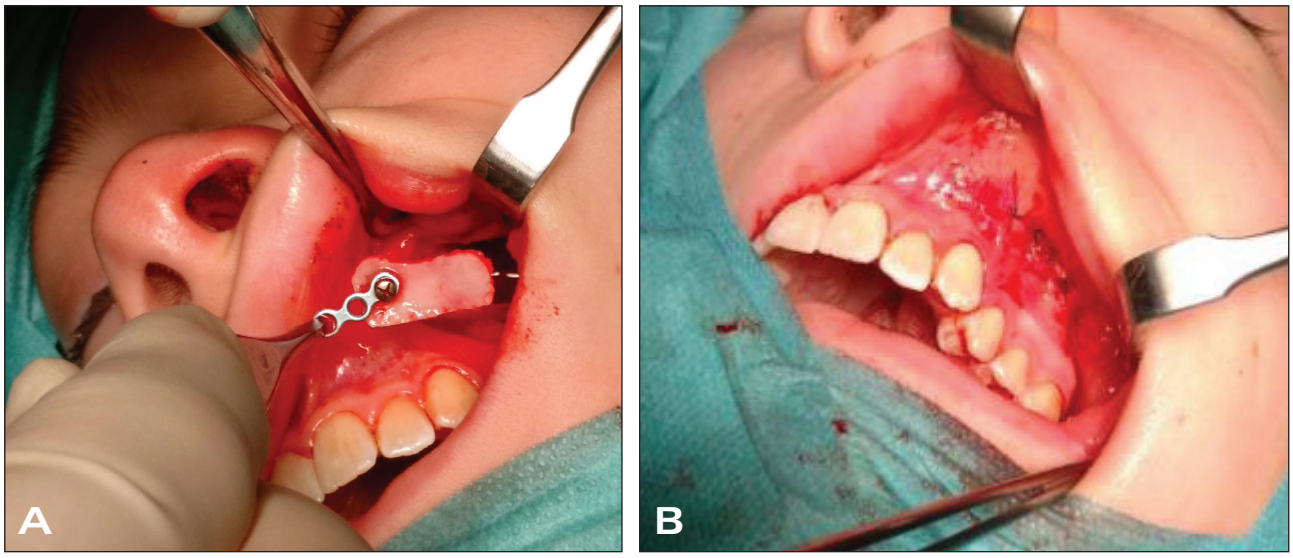


**Ryc. 11AB. Rekonstrukcja przedniej ściany zatoki szczękowej**

powikłań w postaci utraty wzroku czy zaburzeń widzenia, pacjenci ci wymagają szczególnej ostrożności podczas diagnostyki, kwalifikacji do leczenia operacyjnego i postępowania chirurgicznego.

Trudności na etapie diagnostyki – badań obrazowych (MR/KT) czy biopsji – polegają na częstej konieczności stosowania znieczulenia ogólnego, co wynika z ograniczonej współpracy w grupie pacjentów w wieku rozwojowym. Trudności diagnostyczne mogą wystąpić na etapie badania histopatologicznego, jak w opisanym przypadku guza, gdzie właściwe rozpoznanie uzyskano dopiero po pobycie w dwóch ośrodkach, po trzech biopsjach i analizie preparatów w kilku ośrodkach referencyjnych. W onkologii dziecięcej nie jest to niestety odosobniony przypadek.

Leczenie nowotworów złośliwych jest uzależnione od wrażliwości guza oraz od potencjalnego ryzyka uszkodzenia wzroku. Utrzymanie funkcji narządu wzroku jest niezwykle ważne i w decyzjach o leczeniu chirurgicznym musi być zawsze brane pod uwagę. Leczenie to odbywa się w ścisłej współpracy z onkologiem dziecięcym i chirurgiczne leczenie ma tu zwykle charakter uzupełniający leczenie onkologiczne.

Nowotwory łagodne wymagają doszczętnego chirurgicznego usunięcia zmiany. W zależności od lokalizacji stosuje się różnorodne dostępy we współpracy z wieloma specjalistami. Celem jest doszczętne wycięcie guza i zachowanie funkcji narządu wzroku. Najczęstsze dostępy w opisanej grupie to orbitotomia przednia z cięciem poprowadzonym przez powiekę górną lub łuk brwiowy. W niektórych nietypowo zlokalizowanych patologiach niezbędne może być zastosowanie innych dostępów, które zastosowano u dwojga dzieci. Optymalna dla pacjenta decyzja o dostępie chirurgicznym jest możliwa tylko przy współpracy interdyscyplinarnego zespołu.

U 11 z 13 pacjentów zastosowano dostęp przez orbitotomię przednią w zespole chirurg szczękowy – otolaryngolog. U 2 z 13 pacjentów zastosowano dostępy wymagające współpracy z neurochirurgiem.

Na podstawie opisanych przypadków można stwierdzić, że leczenie chirurgiczne łagodnych guzów oczodołu u dzieci ma wysoką skuteczność. Obciążone jest niewielką ilością odległych powikłań. Dlatego też znaczenie wczesnego wykrycia zmian w oczodole ma szczególne znaczenie.

Spośród powikłań pooperacyjnych u 3 dzieci wystąpiło trwałe zaburzenie ruchomości mięśni okoruchowych, co objawiło się podwójnym widzeniem. Dotyczyło to dzieci z relatywnie rozległymi zmianami, które do leczenia zgłosiły się już z zaawansowanymi objawami i uszkodzonym narządem okoruchowym, u których niestety pomimo leczenia doszło do trwałego zaburzenia ruchomości gałki ocznej. U żadnego z pacjentów nie doszło do opadania powieki górnej czy zaburzenia ostrości wzroku wynikającego z uszkodzenia nerwu wzrokowego. Nie wystąpił niedowład gałęzi czołowej nerwu twarzowego oraz nie stwierdzono innych powikłań, w tym krwiaka w gałce ocznej. Żaden z pacjentów nie wymagał jak dotąd reoperacji. Dwojenie widzenia utrzymuje się u trojga dzieci i będzie poddane próbom korekty okulistycznej.

**PIŚMIENNICTWO**


- Bajaj M.S., Pushker N., Chaturvedi A. i in. (2007) Orbital space--occupying lesions in Indian children. J. Pediatr. Ophthalmol. Strabismus 44(2),106-111, doi:10.3928/01913913-20070301-04
- Bochenek A., Reicher M. (2013) Anatomia człowieka. Warszawa: PZWL Wydawnictwo Lekarskie.
- Castillo B.V., Kaufman L. (2003) Pediatric tumors of the eye and orbit. Pediatr. Clin. North Am. 50(1), 149-172, doi:10.1016/S0031-3955(02)00115-3
- Gardner P.A., Maroon J.C., Stefko S.T. (2016) 161 Tumors of the orbit. W: Winn R, (red.), Youmans and Winn Neurological Surgery. 7 wyd. Amsterdam: Elsevier, T. 4, S.1310-1321.
- Liaricos S., Gekas L. (2009) Orbital tumors in children. Orbit. 3(1), 25-31, doi:10.3109/01676838409028649
- Meel R., Singh P. (2018) Pediatric orbital tumors – An overview. Clin. Exp. Vis. Eye Res. 1(1), 38-43, doi:10.15713/ins.clever.8
- Ogando-Rivas E., Rincon-Torroella J., Quiñones-Hinojosa A. (2017) Approaches to the orbit. W: A. Quiñones-Hinojosa (red.), Video atlas of neurosurgery – conterporary tumor and skull base surgery. Elsevier.
- Paluzzi A., Gardner P.A., Fernandez-Miranda J.C. i in. (2015) Round-the-clock surgical access to the orbit. J. Neurol. Surgery, Part B Skull Base 76(1),12-24, doi:10.1055/s-0033-1360580
- Szatmary G. (2010) Badania obrazowe oczodołu. Neurol. po Dyplomie 5(1), 66-95.
- Słoniewski P., Dzierżanowski J., Lipowski P., Szmuda T., Czapiewski P. (2010) Guzy oczodołu operowane z dojść czaszkowo-oczodołowych: wyniki leczenia 38 pacjentów. Ann. Acad. Med. Gedan. (40), 81-89, https://docplayer.pl/6624891-Guzy-oczodolu-operowane-z-dojsc-czaszkowo-oczodołowych-wyniki-leczenia-38-pacjentow.html.
- Turvey T.A., Golden B.A. (2012) Orbital anatomy for the surgeon. Oral Maxillofac. Surg. Clin. North Am. 24(4), 525-536, doi:10.1016/j.coms.2012.08.003

RHINOFORUM
2021

WARSZAWA, **3-4 GRUDNIA 2021**

forumrynologiczne.pl