


PRZEWLEKŁE ZAPALENIE ZATOK PRZYNOSOWYCH Z POLIPAMI NOSA

dr med. Iwona Gromek

prof. dr hab. med. Antoni Krzeski



PRZEWLEKŁE ZAPALENIE ZATOK PRZYNOSOWYCH Z POLIPAMI NOSA

dr med. Iwona Gromek
prof. dr hab. med. Antoni Krzeski

CHRONIC RHINOSINUSITIS WITH NASAL POLYPS

Nasal polyps are grape-like mucosal structures, originating from the ostio-meatal complex, which are attributed to a subgroup of chronic rhinosinusitis. Eosinophil-dominated mucosal inflammation is the predominant feature of majority of chronic rhinosinusitis with nasal polyps. In the general population, the prevalence of nasal polyps is 0,5–4,5%. Risk factors of the development of chronic rhinosinusitis with nasal polyps include: bronchial asthma, hypersensitivity to non-steroidal anti-inflammatory drugs, nonallergic rhinitis with eosinophilia syndrome (NARES), primary and secondary ciliary impairment disorders, immunodeficiencies, some forms of systemic vasculitis and some rare genetic syndromes. According to current recommendations, chronic rhinosinusitis with nasal polyps should be primarily treated medically and only in case of failure, patients should be referred to surgical treatment. Topical nasal corticosteroids are used in all types of chronic rhinosinusitis with nasal polyps, because they are considered to be the most effective anti-inflammatory drugs.

Key words:
sinusitis; nasal polyps, etiology; treatment

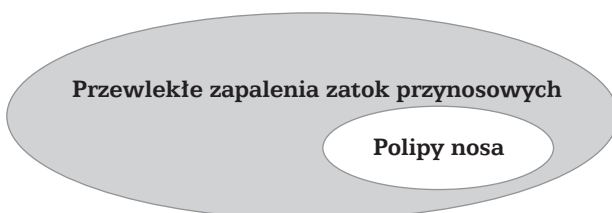
PRACA RECENZOWANA

Katedra i Klinika Otolaryngologii AM w Warszawie
Kierownik: prof. dr hab. med. Kazimierz Niemczyk
ul. Banacha 1a, 02-097 Warszawa

DEFINICJA I ROZPOZNANIE POLIPÓW NOSA

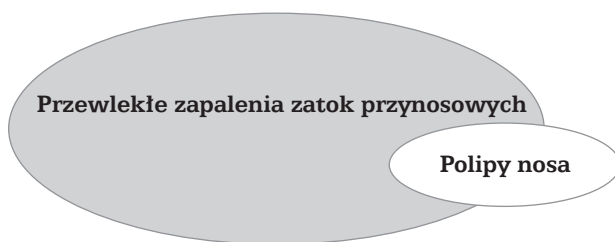
Polipy nosa to groniaste uwypuklenia błony śluzowej, wywodzące się z rejonu kompleksu ujściowo-przewodowego (EPOS 2007). Polipy nosa są objawem przewlekłego stanu zapalnego błony śluzowej nosa i zatok przynosowych o złożonej wieloczynnikowej etiologii, a ich obecność świadczy o znacznym zaawansowaniu procesu zapalnego i jest jego „stadium końcowym” (ang. *endstage*) (Bernstein i Yankaskas 1997, Bernstein 2001, 2005, Mygind i wsp. 2000, Tos i Larsen 2001).

Według *European Position Paper on Rhinosinusitis and Nasal Polyps* (EPOS) polipy nosa są podgrupą w zbiorze przewlekłych zapaleń zatok przynosowych (ryc. 1). Według tej definicji nie należy rozpatrywać polipów nosa jako odrębnego schorzenia bez odnoszenia ich do przewlekłego stanu zapalnego błony śluzowej nosa i zatok przynosowych (EPOS 2005, 2007). Analogicznie, według definicji opracowanej w 2004 roku przez grupę ekspertów 5 amerykańskich towarzystw otorynolaryngologicznych i alergologicznych, przewlekłe zapalenia zatok przynosowych mogą przybierać formę kliniczną przebiegającą z polipami nosa lub bez polipów (Meltzer i wsp. 2004). Zatem polipy nosa są według tego konsensusu „atrybutem” jednej z postaci przewlekłych zapaleń zatok przynosowych, a nie oddzielną jednostką chorobową.



Rycina 1. Spektrum przewlekłych zapaleń zatok przynosowych i polipów nosa (EPOS 2005, 2007)

Po ukazaniu się definicji polipów nosa według EPOS pojawił się do niej komentarz, wyrażający odmienny pogląd na temat związku przewlekłych zapaleń zatok przynosowych z polipami nosa. Według tej hipotezy rozwój pewnej niewielkiej części polipów nosa może nie wiązać się z obecnością przewlekłego zapalenia zatok przynosowych, a zatem polipy mogą stanowić izolowaną zmianę ograniczoną do błony śluzowej małżowiny nosowej środkowej lub innych struktur kompleksu ujściowo-przewodowego (Huizing 2005) (ryc. 2).



Rycina 2. Spektrum przewlekłych zapaleń zatok przynosowych i polipów nosa (Huizing 2005)

Kryteria rozpoznania przewlekłego zapalenia zatok przynosowych z polipami nosa według EPOS wymagają obecności określonych objawów subiektywnych oraz zmian w badaniu endoskopowym jamy nosa. Objawy subiektywne powinny trwać co najmniej 12 tygodni i obejmować upośledzenie drożności nosa lub obecność patologicznej wydzieliny w jamach nosa bądź jej spływanie do nosogardła oraz zaburzenia węchu lub uczucie bólu/rozpierania w obrębie twarzy (EPOS 2007). W badaniu endoskopowym jamy nosa u chorego nigdy nieleczonego operacyjnie dla rozpoznania przewlekłego zapalenia zatok przynosowych z polipami nosa wymagane jest stwierdzenie **obustronnych** polipów nosa w przewodzie nosowym środkowym. U chorych po przebytej operacji zatok przynosowych kwalifikuje do tego rozpoznania obecność wszelkich uszypułowanych zmian na błonie śluzowej jamy nosowej lub zatok przynosowych (EPOS 2005, 2007). Według definicji EPOS jednostronne zmiany polipowate nie powinny stanowić jednoznacznego kryterium wstępnego rozpoznania przewlekłego zapalenia zatok przynosowych z polipami nosa. Stwierdzenie jednostronnych polipów nosa powinno zawsze wzbudzić najwyższą czujność i spowodować

przeprowadzenie diagnostyki wykluczającej obecność poważnych schorzeń symulujących jedynie polipy nosa. Chociaż na podstawie doświadczenia klinicznego wiadomo, że niektórym postaciom przewlekłych zapaleń zatok przynosowych może towarzyszyć rozwój jednostronnych polipów nosa (np. alergicznemu grzybicznemu zapaleniu zatok przynosowych lub polipowi antrochoanalnemu), takie rozpoznanie można postawić dopiero po wyeliminowaniu innej etiologii obserwowanych zmian, przede wszystkim – nowotworowej. Chorych z przewlekłym zapaleniem zatok przynosowych z jednostronnymi polipami nosa nie powinno się włączać do badań klinicznych (EPOS 2005).

Uwzględniając, że przewlekłe zapalenia zatok przynosowych są grupą schorzeń, w patogenie których uczestniczy wiele różnych czynników, to polipy nosa towarzyszące części z nich są również niejednorodnym zjawiskiem. Przewlekłe zapalenie zatok przynosowych z polipami nosa może być bowiem izolowaną jednostką kliniczną o zróżnicowanej etiologii lub stanowić element w obrazie schorzenia układowego.

Przewlekłe zapalenia zatok przynosowych z polipami nosa najczęściej (65-90% przypadków) wiążą się z obecnością nacieków eozynofilowych w błonie śluzowej nosa i zatok przynosowych. Właśnie zapalenie eozynofilowe błony śluzowej jest podłożem, na którym szczególnie łatwo powstają polipy nosa. Znacznie rzadziej przewlekłe zapalenie zatok przynosowych z polipami nosa przebiega z dominacją neutrofilów w nacieku zapalnym błony śluzowej nosa i zatok przynosowych (Bachert i wsp. 2003, EPOS 2007).

PATOMECHANIZM ROZWOJU POLIPÓW NOSA

Patomechanizm powstawania polipów nosa nie jest wciąż wyjaśniony w dostatecznym stopniu. Współcześnie przyjmuje się, że w rozwoju polipów nosa współuczestniczą dwa zjawiska:

- zaburzenie funkcji komórek nabłonka;
- zapalenie eozynofilowe błony śluzowej (Bernstein 2005).

W wyniku działania czynników uszkodzających, takich jak bakterie, wirusy, alergeny, substancje toksyczne czy hipoksja spowodowana mechanicznymi przeszkodami w przepływie powietrza, dochodzi do **zaburzenia funkcji komórek nabłonka** błony śluzowej jamy nosowej i zatok przynosowych. Komórki nabłonka, stanowiące

oprócz fibroblastów i komórek śródbłonna najważniejsze elementy strukturalne błony śluzowej, w efekcie działania czynników uszkodzających mogą się stać źródłem cytokin, chemokin i czynników wzrostu, zapoczątkowujących rozwój zapalenia eozynofilowego błony śluzowej. Według koncepcji mikrośrodowiskowej proces powstawania polipów nosa zakłada aktywny w nim udział komórek nabłonka (Bernstein 2001). Stwierdzono, że komórki nabłonka są głównym źródłem eotaksyny – chemokiny pełniącej istotną funkcję w dojrzewaniu i uwalnianiu eozynofiliów ze szpiku do krwi obwodowej oraz w akumulacji eozynofiliów w tkankach (ARIA 2002, Bachert i wsp. 2003). Z kolei pochodzące zarówno z komórek nabłonka, jak i fibroblastów cytokiny prozapalne, takie jak czynnik martwicy nowotworów (ang. *tumor necrosing factor- α* , TNF- α) oraz interleukina 1 β (IL-1 β), stymulują zwiększoną produkcję cząsteczek adhezji komórkowej ICAM-1 (ang. *intercellular adhesion molecule*) oraz VCAM-1 (ang. *vascular cell adhesion molecule*) na komórkach śródbłonna. Umożliwia to migrację eozynofiliów przez ścianę drobnych naczyń do tkanek docelowych, czyli błony śluzowej nosa i zatok przynosowych (ARIA 2002, Bernstein 2001, Bernstein i Kansal 2005, Calderón i wsp. 1997). Komórki nabłonka produkują również czynnik stymulujący tworzenie kolonii granulocytów i makrofagów (ang. *granulocyte-macrophage colony-stimulating factor*, GM-CSF) oraz w niewielkiej ilości białko RANTES (ang. *regulated on activation T-cell expressed and secreted*), które są między innymi odpowiedzialne za dojrzewanie eozynofiliów, ekspresję ich cząsteczek przylegania komórkowego i przechodzenie do tkanek, a także wydłużenie czasu przeżycia eozynofiliów w tkankach przez hamowanie zjawiska apoptozy (ARIA 2002, Bacert i wsp. 2003, Bernstein 2005, Calderón i wsp. 1997). Działanie czynników szkodliwych zapoczątkowuje również zjawisko nieprawidłowej regeneracji uszkodzonego nabłonka. Zaburzona odnowa nabłonka prowadzi do hiperplazji komórek podstawnych i komórek kubkowych oraz metaplazji nabłonka walcowatego w nabłonek płaski (Bernstein 2001, Berstein i Kansal 2005). Zmienia się także skład macierzy pozakomórkowej blaszki podstawnej, zwiększa się ilość włókien kolagenu, fibronektyny oraz lamininy (EPOS 2005, Stierna 1997). Niektórzy autorzy określają tę wadliwą odnowę w obrębie błony śluzowej jako przebudowę

nabłonka (ang. *remodeling*) (Bernstein 2001, Grieff i wsp. 1997, Meltzer i wsp. 2004). W wyniku nieprawidłowej regeneracji może dojść do **zaburzenia funkcji kanałów jonowych** odpowiedzialnych za przezbłonowy transport jonów sodu. Nadmierna absorpcja jonów sodu do przestrzeni podśluzowej stymuluje przechodzenie do niej wody i rozwój obrzęku blaszki podstawnej błony śluzowej, co jest bardzo istotnym elementem w patogenezie polipów nosa (Bernstein i Yankaskas 1997, Bernstein 2001).

Za rozwój zapalenia eozynofilowego błony śluzowej nosa i zatok przynosowych, poza wymienionym udziałem komórek nabłonka, odpowiedzialne mogą być także inne zjawiska. Według najnowszej hipotezy istotną rolę w wywoływaniu zapalenia eozynofilowego mogą odgrywać **enterotoksyny bakteryjne** obecne w śluzie pokrywającym błonę śluzową nosa i zatok przynosowych. Niektóre bakterie, a także wirusy oraz grzyby, posiadają zdolność produkcji egzotoksyn (enterotoksyn), które, działając jako superantygeny, wywołują reakcję immunologiczną niezwiązaną z procesem zakażenia (Meltzer i wsp. 2004). Superantygeny mogą aktywować subpopulacje reprezentujące 30% limfocytów T, podczas gdy klasyczne antygeny wywołują pobudzenie mniej niż 0,01% limfocytów T. Superantygeny indukują produkcję cytokin charakterystycznych zarówno dla limfocytów Th1, jak i Th2, jednak z pewną przewagą odpowiedzi Th2 (Seiberling i wsp. 2005b). Dodatkowo, superantygeny zachowują się jak klasyczne alergeny, indukując reakcję zależną od immunoglobuliny E (IgE) (Bachert i wsp. 2002, Benninger i wsp. 2003, Meltzer i wsp. 2004). Wśród bakterii źródłem egzotoksyn mogą być *Staphylococcus aureus*, *Streptococcus pyogenes* i mykoplazmy, ale w patogenezie przewlekłego zapalenia zatok przynosowych z polipami nosa na razie sugeruje się udział wyłącznie enterotoksyn gronkowcowych A i B (SAE-A, SAE-B) (Bachert i wsp. 2002, Jakóbiński i Romaniuk 1998, Seiberling i wsp. 2005b). Kolonizację błony śluzowej nosa przez *Staphylococcus aureus* ocenia się według różnych badań na 20-39% populacji, ale u chorych z przewlekłym zapaleniem zatok przynosowych z polipami nosa wskaźnik ten osiąga 60-87,5% (Bachert i wsp. 2002, Bernstein i Kansal 2005, EPOS 2005, 2007, Seiberling i wsp. 2005b). Stwierdzono, że stymulacja limfocytów T przez SAE-A lub SAE-B może powodować

produkcję cytokin, takich jak interleukiny IL-2, IL-4, IL-5 oraz interferon γ (IFN- γ). Interleukiny IL-2 i IL-4 pobudzają limfocyty B do przekształcenia się w plazmocyty i produkcji poliklonalnej IgE, zaś IL-5 powoduje dojrzewanie i migrację eozynofików, a także ich akumulację w tkankach. Razem z IFN- γ i GM-CSF IL-5 jest także odpowiedzialna za hamowanie apoptozy eozynofików i podtrzymanie trwania zapalenia eozynofilowego (Bachert i wsp. 2002, Benninger i wsp. 2003, Bernstein i Kansal 2005, Seiberling i wsp. 2005a, b). W polipach nosa stwierdzono również 10-krotnie więcej plazmocytów niż w błonie śluzowej osób bez przewlekłego zapalenia zatok przynosowych. Obserwowano także znamienne wyższe stężenia swoistej IgE przeciwko SAE (SAE-IgE) w polipach nosa i wycinkach błony śluzowej małżowiny nosowej dolnej chorych z przewlekłym zapaleniem zatok przynosowych w porównaniu z wycinkami uzyskanymi od osób zdrowych. Zjawisko miejscowej produkcji SAE-IgE występowało u 50-60% osób z przewlekłym zapaleniem zatok przynosowych, u 80-90% chorych z przewlekłym zapaleniem zatok przynosowych z polipami nosa, astmą oskrzelową i nietolerancją niesteroidowych leków przeciwzapalnych (NLPZ), rzadko zaś stwierdzano je u osób zdrowych (Conley i wsp. 2004, Meltzer i wsp. 2004, Seiberling i wsp. 2005a, b). Podobnie wysokie stężenia swoistej IgE obserwowano w przypadku polipów nosa zarówno u chorych ze współistniejącą alergią, jak i bez alergii. Stężenie SAE-IgE dodatnio korelowało ze stężeniem IL-5 w polipach nosa, ale jedynie w 65% przypadków z dodatnim wynikiem testów skórnych (Bachert i wsp. 2002, Bachert i wsp. 2003). Może to zatem sugerować miejscową produkcję swoistej IgE, która aktywuje mastocyty, wiąże się z nimi i powoduje ich degranulację. Mastocyty są bowiem kolejnymi po eozynofikach komórkami zapalnymi obecnymi w polipach nosa, zarówno w warstwie podśluzowej, jak i w macierzy polipów, niezależnie od stanu atopii. Uwolnione z mastocytów mediatory są silnie działającymi chemoatraktantami dla eozynofików. W wyniku tych dwóch zjawisk – uwolnienia cytokin przez limfocyty T oraz miejscowej nadprodukcji IgE i pobudzenia mastocytów – dochodzi do **zapalenia eozynofilowego błony śluzowej** nosa i zatok przynosowych oraz rozwoju przewlekłego zapalenia zatok przynosowych z polipami nosa (Benninger i wsp. 2003, EPOS 2007, Meltzer i wsp. 2004).

Według innej hipotezy w rozwoju eozynofilowego zapalenia błony śluzowej nosa i zatok przynosowych istotną rolę mogą odgrywać **grzyby**. Wykazano, że u części chorych z przewlekłym zapaleniem zatok przynosowych antygeny grzybicze wywołują reakcję immunologiczną, niezwiązaną z nadwrażliwością IgE-zależną, lecz wywołaną szczególną aktywacją limfocytów T i nadprodukcją cytokin IL-5, IL-13 oraz IFN- γ . Interleukina-5, jak już wspomniano, jest najsilniejszą znaną cytokiną, indukującą rozwój zapalenia eozynofilowego, IL-13 pobudza ekspresję VCAM-1 na komórkach śródbłonna, stymulując selektywną migrację eozynofików do tkanek, zaś IFN- γ między innymi hamuje apoptozę eozynofików (Meltzer i wsp. 2004, Sasama i wsp. 2005). W kilku niezależnych badaniach wykazano obecność strzępek grzybiczych w śluzie pobranym z wnętrza zatok przynosowych u blisko 100% zarówno chorych z przewlekłym zapaleniem zatok przynosowych, jak i u osób zdrowych (EPOS 2005, Gosepath i Mann 2005, Meltzer i wsp. 2004, Ponikau i wsp. 1999, Sasama i wsp. 2005). Jednak tylko u chorych z przewlekłym zapaleniem zatok przynosowych obecność antygenów grzybiczych z rodzaju *Alternaria* stymulowała wzrost produkcji IL-5, IL-13 i IFN- γ w komórkach jednojądrzastych krwi obwodowej, głównie limfocytach T (Sasama i wsp. 2005). Jedynie u 28% chorych w tym badaniu stwierdzono podwyższenie stężenia swoistej IgE przeciwko antygenowi *Alternaria*. Nie obserwowano istotnych różnic w stężeniu IL-5 u chorych z przewlekłym zapaleniem zatok przynosowych i alergią oraz bez alergii, zatem IgE-zależna nadwrażliwość nie odgrywała w tej reakcji istotnej roli. Wykazano natomiast znacznie wyższe stężenie swoistej IgG przeciwko antygenowi *Alternaria* w grupie chorych z przewlekłym zapaleniem zatok przynosowych w porównaniu z osobami zdrowymi i stężenie to korelowało z produkcją IL-5 (Sasama i wsp. 2005). Wyniki tych badań oraz inne wcześniejsze obserwacje uzasadniają rozpoznanie eozynofilowego grzybiczego zapalenia zatok przynosowych (ang. *eosinophilic fungal rhinosinusitis*, EFRS), przebiegające bez nadwrażliwości IgE-zależnej na antygeny grzyba. Innym terminem używanym w tych przypadkach jest niealergiczne grzybicze eozynofilowe przewlekłe zapalenie zatok przynosowych, podkreślające różnicę z klasycznym alergicznym

grzybiczym zapaleniem zatok przynosowych (ang. *allergic fungal rhinosinusitis*, AFRS). W preparatach histologicznych wycinków pobranych z zatok przynosowych chorych z EFRS stwierdza się charakterystyczny obraz śluzu eozynofilowego. Największe nagromadzenie eozynofilów i produktów ich degranulacji oraz rozpadu (kryształy Charcota-Leydena) obserwuje się w najbliższym sąsiedztwie strzępek grzybiczych w śluzie. Na tej podstawie powstała hipoteza, że istotę zmian histologicznych w przewlekłych eozynofilowych zapaleniach zatok przynosowych stanowi migracja eozynofilów z błony śluzowej do śluzu eozynofilowego, czego następstwem jest ich rozpad i efekt uszkodzenia błony śluzowej. Wykazano, że antygeny grzybicze wywołują *in vitro* degranulację eozynofilów i uwolnienie z nich białek zasadowych, które w warunkach naturalnych wywierają działanie cytotoksyczne na komórki nabłonka wyściełające zatoki przynosowe (Benninger i wsp. 2003, Gosepath i Mann 2005, Sasama i wsp. 2005).

Do białek zasadowych zawartych w ziarnistościach dojrzałych eozynofilów należą: główne białko zasadowe (ang. *major basic protein*, MBP), eozynofilowe białko kationowe (ang. *eosinophil cationic protein*, ECP), neurotoksyna eozynofilowa (ang. *eosinophil-derived neurotoxin*, EDN), peroksydaza eozynofilowa (ang. *eosinophil peroxidase*, EPO) oraz β -glukuronidaza (ARIA 2002, Kowalski 2000). Białka zasadowe są wydzielane z eozynofilów w miejscu ich akumulacji głównie pod wpływem IL-5 i GM-CSF oraz RANTES, a ich zasadniczym efektem działania jest uszkodzenie okolicznych tkanek, a zwłaszcza komórek nabłonka (Gosepath i Mann 2005, Kowalski 2000, Kuhn i Swain 2003). Dodatkowo, ECP stymuluje wydzielanie śluzu przez komórki kubkowe dróg oddechowych, zaś MBP hamuje produkcję śluzu, powodując wzrost napływu jonów Na^+ z przestrzeni międzykomórkowych do komórek nabłonka. W następstwie tego dochodzi do wzrostu przenikania płynów do komórek nabłonka i warstwy podśluzowej, co może być czynnikiem odpowiedzialnym za rozwój polipów nosa na podłożu eozynofilowego zapalenia błony śluzowej nosa i zatok przynosowych (Bernstein 2001, 2005, Bernstein i Kansal 2005). Aktywowane eozynofile wydzielają ponadto różne mediatorzy stanu zapalnego, takie jak cytokiny (IL-3, IL-4, IL-5, IL-13, GM-CSF i cytokiny prozapalne

– IL-1 α oraz TNF- α), chemokiny [RANTES, IL-8, białko zapalne makrofagów (ang. *macrophage inflammatory protein*, MIP-1 α) oraz transformujący czynnik wzrostu (ang. *transforming growth factor* TGF- β 1)], mediatorzy lipidowe [leukotrieny cysteinylowe Cys-LT, prostaglandyna PGE1, tromboksan TXB2 oraz czynnik aktywujący płytki krwi (ang. *platelet activating factor*, PAF)], a także aktywne rodniki tlenowe (Adamko i wsp. 2005, ARIA 2002, Kowalski 2000). Główną rolę wydzielanych cytokin, chemokin i mediatorów jest podtrzymywanie stanu zapalnego przez auto- i parakrynnie działanie na kolejne populacje eozynofilów oraz innych komórek efektorowych, polegające na stymulacji ich uwalniania ze szpiku kostnego, nasilenia ekspresji cząsteczek adhezyjnych i chemotaksji komórek do ogniska zapalnego (Adamko i wsp. 2005, Bernstein 2001, Meltzer i wsp. 2004). Te same cytokiny i chemokiny odpowiadają także za zjawisko autokrynnie regulowanej opóźnionej apoptozy eozynofilów, dlatego według koncepcji dodatniego sprzężenia zwrotnego rozwój polipów nosa na podłożu zapalenia eozynofilowego wynika z „samonapędzania się” zapalenia eozynofilowego błony śluzowej nosa i zatok przynosowych (Adamko i wsp. 2005, Bachert i wsp. 2003, Meltzer i wsp. 2004). Oprócz eozynofilów źródłem mediatorów zapalnych w polipach nosa są także mastocyty i komórki nabłonka. Ważną funkcję w rozwoju przewlekłego zapalenia zatok przynosowych z polipami nosa pełnią zwłaszcza Cys-LT, które wywołują obrzęk błony śluzowej nosa i zatok przynosowych, wzrost wydzielania gruczołów śluzowych oraz uczestniczą w degranulacji mastocytów. Dodatkowo Cys-LT są silnymi chemoatraktantami dla eozynofilów, co jest powodem powstania omówionego zjawiska „błędnego koła” w rozwoju zapalenia eozynofilowego (ARIA 2002, Calderón i wsp. 1997, Eliashar i Levi-Schaffer 2005, Sanak i Sampson 1999). Stwierdzono podwyższoną ekspresję receptorów dla Cys-LT (ang. *Cys-LT1/Cys-LT2 receptors*) na komórkach zapalnych w polipach nosa, a także obniżone stężenie antagonistycznie do Cys-LT działającej PGE2 w błonie śluzowej nosa u chorych z przewlekłym zapaleniem zatok przynosowych, zarówno z nadwrażliwością na NLPZ, jak i tolerujących te leki. Stężenie PGE2 było odwrotnie proporcjonalne do natężenia zapalenia eozynofilowego błony śluzowej nosa i zatok przynosowych (EPOS 2007).

Szczególne znaczenie w rozwoju polipów nosa przypisuje się także cytokinom uczestniczącym w **procesie przebudowy** (ang. *remodeling*) błony śluzowej zatok przynosowych, który zachodzi w wyniku trwającego przewlekłego zapalenia. W polipach nosa stwierdza się względnie niskie stężenie TGF- β 1, uczestniczącego w procesach naprawczych, przy znaczącym wzroście aktywności metaloproteaz macierzy pozakomórkowej (ang. *matrix metalloprotease*, MMP) MMP-7 i MMP-9. Zaburzenie proporcji stężenia TGF- β 1 oraz metaloproteaz w błonie śluzowej zatok przynosowych może być odpowiedzialne za retencję albumin i powstawanie polipów nosa (EPOS 2005, Meltzer i wsp. 2004). W tym samym mechanizmie również wysoka ekspresja czynnika wzrostu śródbłonna naczyń (ang. *vascular endothelial growth factor*, VEGF) w polipach nosa w porównaniu ze zdrową błoną śluzową może się wiązać ze zwiększoną przepuszczalnością naczyń i powstawaniem polipowatego obrzęku błony śluzowej (EPOS 2007).

W wyniku uszkadzającego działania eozynofilowych białek zasadowych (zwłaszcza MBP) oraz procesów naprawczych nabłonka może dojść do wspomnianych wcześniej zaburzeń w transporcie jonów przez błony komórkowe i do nadmiernej absorpcji jonów sodu do warstwy podśluzowej. W następstwie dochodzi do zwiększonego przechodzenia wody do tkanek i ich obrzęku. Zjawisko to może zachodzić u wszystkich chorych z przewlekłym zapaleniem zatok przynosowych i przyczyniać się do pojawienia się polipów nosa (Bernstein 2001, 2005).

Mukowiscydoza jest modelowym przykładem schorzenia, w którym dochodzi do rozwoju polipów nosa w wyniku zaburzeń transportu jonów przez błonę śluzową. W chorobie tej stwierdza się: (1) defekt genu kodującego białko CFTR, które wchodzi w skład kanału chlorkowego, (2) zwiększoną liczbę otwartych kanałów sodowych na komórkach nabłonka oraz (3) zwiększoną liczbę pomp Na^+/K^+ na powierzchniach bocznych komórek nabłonka. Wymienione zaburzenia powodują nadmierne przenikanie jonów sodowych i wody do warstwy podśluzowej, co prowadzi do zagęszczenia śluzu pokrywającego błonę śluzową i wystąpienia obrzęku oraz rozwoju zmian polipowatych błony śluzowej (Bernstein 2005, Deane i Schwartz 1997). W pojawieniu się polipów nosa u chorych na mukowiscydozę mogą

uczestniczyć także inne mechanizmy związane z zaburzeniami wydzielania chemokin i mediatorów zapalnych w błonie śluzowej nosa i zatok przynosowych. Stwierdzono, że u chorych na mukowiscydozę występuje nadmierna ekspresja enzymu cyklooksygenazy (COX-1 i COX-2) w tkance polipów nosa, czego następstwem jest zwiększona produkcja prostanoidów w porównaniu z obserwowaną produkcją w innych postaciach przewlekłych zapaleń zatok przynosowych z polipami nosa (Roca-Ferrer i wsp. 2006). U chorych na mukowiscydozę stwierdza się także zaburzenia w wydzielaniu IL-8 przez komórki nabłonka pokrywające polipy nosa. Interleukina-8 jest najważniejszą chemokiną wywołującą migrację neutrofilów do tkanki objętej zapaleniem oraz pobudzającą ich właściwości bakteriobójcze. Stwierdzono, że komórki nabłonka chorych na mukowiscydozę wykazywały znacznie zwiększoną podstawową produkcję IL-8 w porównaniu z komórkami nabłonka chorych z polipami nosa bez mukowiscydozy. Po stymulacji antygenem *Pseudomonas aeruginosa* oraz cytokiną pozapalną IL-1 β obserwowano z kolei znacząco mniejszy wzrost produkcji IL-8 u chorych na mukowiscydozę w porównaniu z odpowiedzią obserwowaną w chorych z polipami nosa bez mukowiscydozy (Carrabino i wsp. 2006). Dysregulacja w wydzielaniu IL-8 przez komórki nabłonka może się przyczyniać do rozwoju przewlekłego zapalenia zatok przynosowych, przebiegającego u chorych na mukowiscydozę najczęściej z neutrofilowymi polipami nosa i przewlekłym zakażeniem bakteryjnym zatok przynosowych. Przewlekłe zakażenie bakteryjne błony śluzowej zatok przynosowych może się zatem wiązać zarówno z upośledzeniem funkcji aparatu śluzowo-rzęskowego spowodowanym zbyt dużą gęstością śluzu, jak również z miejscowymi zaburzeniami reakcji zapalnej (Deane i Schwartz 1997).

Zaburzenie ruchomości rzęsek nabłonka oddechowego jest kolejnym czynnikiem predysponującym do rozwoju polipów nosa, prawdopodobnie w mechanizmie przewlekłego zakażenia błony śluzowej nosa i zatok przynosowych. Uszkodzenie i nieprawidłowa odbudowa nabłonka spowodowane zakażeniem nakładają się na jego dysfunkcję związaną z upośledzeniem ruchomości rzęsek i zaburzeniem czynności aparatu śluzowo-rzęskowego. Modelowym przykładem rozwoju przewlekłego zapalenia zatok przynosowych z polipami

nosa w tym mechanizmie są wrodzone pierwotne zespoły zaburzeń ruchomości rzęsek nabłonka oddechowego (Zeiger 1991).

Zaburzenia odporności, zarówno wrodzone, jak i nabyte, mogą również predysponować do wystąpienia przewlekłego zakażenia bakteryjnego błony śluzowej nosa i zatok przynosowych. Prawdopodobnie również w mechanizmie uszkodzenia, a następnie nieprawidłowej regeneracji nabłonka u chorych z zaburzeniami odporności dochodzi do rozwoju przewlekłych zapaleń zatok przynosowych, przebiegających zarówno bez, jak i z polipami nosa (Zeiger 1991). Podobnie jak w mukowiscydozie, w zespołach zaburzeń ruchomości rzęsek nabłonka oddechowego oraz w zaburzeniach odporności zapaleniu zatok przynosowych z polipami nosa towarzyszy dominacja neutrofilów w nacieku zapalnym (Settipane 1997, Zeiger 1991).

OBRAZ HISTOLOGICZNY POLIPÓW NOSA

W przewlekłym zapaleniu zatok przynosowych z polipami nosa dochodzi do rozwoju zmian histopatologicznych błony śluzowej nosa i zatok przynosowych określanymi jako zwyrodnienie polipowate. Komórki nabłonka ulegają znacznemu spłaszczeniu, a w warstwie podśluzowej gromadzi się płyn koloidowy, złożony z albumin i innych białek osocza, co daje efekt obrzęku podścieliska. Pogrubieniu ulega blaszka podstawna błony śluzowej. Nagromadzony w podścielisku płyn koloidowy powoduje powstawanie pseudotorbieli, które mogą wypuklać nabłonek, powodując rozwój polipa. Poszczególne pseudotorbiele są połączone siateczką zbudowaną z włókien fibronektyny, otoczonych przez eozynofile i fibroblasty. Największe skupiska eozynofilów powstają na szczycie wypuklenia tworzącego polip, tuż pod warstwą nabłonka. Eozynofile otaczają pseudotorbiele, tworząc na nich rodzaj „czapeczki”. Tak charakterystyczna budowa polipa może sugerować, że pojawienie się pseudotorbieli, zawierających wyznaczające albuminy osocza pod warstwą komórek eozynofilowych, jest sygnałem do formowania się polipa nosa (Meltzer i wsp. 2004). Z kolei obecność nacieku eozynofilowego tuż pod nabłonkiem i wydzielanie z ziarnistości pobudzonych eozynofilów białka zasadowego MBP może stymulować napływ jonów sodu i akumulację wody w przestrzeni podnabłonkowej, prowadząc w efekcie

do narastającego obrzęku warstwy podśluzowej i powiększania się polipów nosa (Bernstein i Kansal 2005, Mygind i wsp. 2000). Pozostałe elementy błony śluzowej nosa i zatok przynosowych, takie jak naczynia włosowate i gruczoły śluzowe, ulegają redukcji. Dochodzi także do zaniku włókien nerwowych w podścielisku polipów nosa (EPOS 2005, Meltzer i wsp. 2004). Eozynofile są głównymi komórkami zapalnymi stwierdzanymi w zdecydowanej większości polipów nosa. Inne komórki efektorowe występujące w polipach nosa to mastocyty, limfocyty i makrofagi. Oprócz form dojrzałych komórek zapalnych w tkance polipów obecne są także komórki macierzyste dla eozynofilów i mastocytów (Bachert i wsp. 2003, Benninger i wsp. 2003, Brnstein 1997, EPOS 2007, Meltzer i wsp. 2004).

Przyczyną nielicznych przypadków przewlekłych zapaleń zatok przynosowych z polipami nosa nie jest zapalenie eozynofilowe błony śluzowej nosa i zatok przynosowych, lecz stan zapalny zdominowany przez inne komórki. W takich polipach nosa dominującą rolę w nacieku zapalnym odgrywają limfocyty, neutrofile oraz mastocyty, a w celu odróżnienia od polipów rozwijających się na podłożu zapalenia eozynofilowego określa się je jako nieeozynofilowe lub neutrofilowe (Settipane 1997, Van der Baan 1997, Zeiger 1991). Za obraz histologiczny polipów neutrofilowych prawdopodobnie odpowiedzialne jest współistniejące zakażenie bakteryjne zatok przynosowych. Stwierdzono bowiem, że w przypadku infekcyjnych zaostrzeń eozynofilowych przewlekłych zapaleń zatok przynosowych polipy, które rozwinęły się na podłożu zapalenia eozynofilowego, przejściowo nabierają cech mikroskopowych i immunologicznych neutrofilowych polipów nosa (Sasama i i wsp. 2005).

W tabeli 1 zawarto podział zapaleń zatok przynosowych oraz zespołów chorobowych przebiegających z rozwojem polipów nosa w zależności od rodzaju komórek zapalnych w polipach.

Hellquist (1997) zaproponował następujący podział polipów nosa ze względu na ich obraz histologiczny:

- polipy obrzękowe eozynofilowe (ang. *oedematous eosinophilic polyps*), występujące najczęściej (86%), charakteryzujące się obrzękiem podścieliska, obecnością nacieków zapalnych złożonych z eozynofilów i mastocytów, pogrubieniem blaszki

podstawnej błony śluzowej oraz obecnością w błonie śluzowej licznych komórek kubkowych;

- polipy włóknisto-zapalne (ang. *fibroinflammatory polyps, chronic inflammatory polyps*), występujące znacznie rzadziej (<10%), charakteryzują się brakiem obrzęku podścieliska, mniej licznymi komórkami kubkowymi, ale znaczną ilością fibroblastów i elementów włóknistych oraz masywnymi naciekami zapalnymi złożonymi głównie z limfocytów i mniej licznych eozynofiliów; często występuje metaplasja nabłonka;
- polipy gruczołowe (ang. *polyps with seromucinous glands*), występujące rzadko (<5%), charakteryzują się znaczną ilością gruczołów surowiczo-śluzowych w obrzękowym podścielisku ubogim w inne komórki i elementy histologiczne;
- polipy z atypią podścieliska (ang. *polyps with stromal atypia*) spotyka się sporadycznie; charakteryzują się one obecnością nietypowych (hiperchromatycznych, gwiaździstych) komórek w podścielisku, głównie pobudzonych fibroblastów; brak figur podziału odróżnia ten obraz od podobnego spotykanego w różnych zmianach nowotworowych.

Inna spotykana w polskim piśmiennictwie terminologia typów histologicznych polipów nosa obejmuje: polipy obrzękowe (60–85% przypadków),

polipy gruczołowo-torbielowate (5–30%), polipy włókniejące (10%) oraz polipy z atypią zrębu (<1%) (Arcimowicz 2005).

EPIDEMIOLOGIA POLIPÓW NOSA I WSPÓŁWYSTĘPOWANIE Z INNYMI CHOROBYMI

Częstość występowania polipów nosa na podstawie wyników badań endoskopowych jamy nosowej ocenia się na 0,5–4,5% ogólnej populacji. Wyniki badań autopsyjnych wykazują znacznie większą częstość występowania polipów nosa, bo sięgającą 26–42%, co sugeruje, że duża część polipów nosa przebiega bezobjawowo lub że u części chorych polipy nie zostają właściwie zdiagnozowane w badaniu klinicznym. Zachorowalność na polipy nosa wzrasta wraz z wiekiem i wynosi średnio 0,86/1000/rok u mężczyzn i 0,39/1000/rok u kobiet, jednak między 50. a 59. rokiem życia, kiedy przypada szczyt zachorowań, wskaźniki te wynoszą odpowiednio 1,68 i 0,82/1000/rok. Średni wiek pojawienia się polipów nosa wynosi 42 lata (EPOS 2005).

Przewlekłe zapalenia zatok przynosowych z polipami nosa stanowią podgrupę wszystkich zapaleń zatok przynosowych. Uważa się, że określenie rzeczywistej częstości występowania wszystkich postaci przewlekłych zapaleń zatok przynosowych jest trudne, a podawane w piśmiennictwie wskaźniki, wynoszące 1,01–15% ogólnej populacji, opierają się na różnych kryteriach rozpoznania choroby. Uwzględniając jednak,

Tabela 1. Podział zapaleń zatok przynosowych oraz zespołów chorobowych przebiegających z rozwojem polipów nosa w zależności od rodzaju komórek zapalnych dominujących w polipach

Przewlekłe zapalenia zatok przynosowych z polipami nosa	
Polipy eozynofilowe	Polipy neutrofilowe
Alergiczne grzybicze zapalenie zatok przynosowych	Bakteryjne zaostrzenie przewlekłych eozynofilowych zapaleń zatok przynosowych z polipami nosa
Niealergiczne eozynofilowe grzybicze przewlekłe zapalenie zatok przynosowych	Zespoły zaburzeń ruchomości rzęsek nabłonka oddechowego
Eozynofilowe przewlekłe zapalenie zatok przynosowych z polipami nosa bez obecności strzępek grzyba	Mukowiscydoza
Zapalenie zatok przynosowych z polipami nosa i nadwrażliwością na niesteroidowe leki przeciwzapalne	Zaburzenia odporności
	Przewlekłe zapalenie zatok przynosowych z polipem antrochoanalnym

że według cytowanych definicji obecność polipów nosa jest równoznaczna z rozpoznaniem przewlekłego zapalenia zatok przynosowych, faktyczna częstość występowania wszystkich postaci przewlekłych zapaleń zatok przynosowych, z towarzyszącymi polipami nosa i bez polipów, przekracza na pewno znacząco 2-4%, bo takie są najczęściej podawane wskaźniki występowania polipów nosa w populacji ogólnej (EPOS 2005, Mygind i wsp. 2000).

W piśmiennictwie brak jednoznacznej informacji, jaką część wszystkich przewlekłych zapaleń zatok przynosowych stanowią przewlekłe zapalenia zatok przynosowych z polipami nosa. Jednak codzienna praktyka kliniczna pozwala na ostrożne oszacowanie, że około 30% wszystkich zapaleń zatok przynosowych może przebiegać z rozwojem polipów nosa.

Do czynników ryzyka rozwoju przewlekłego zapalenia zatok przynosowych z polipami nosa należą: astma oskrzelowa, nadwrażliwość na NLPZ, niealergiczny nieżyt nosa z eozynofilią (ang. *nonallergic rhinitis with eosinophilia syndrome*, NARES), zespoły zaburzeń ruchomości rzęsek nabłonka oddechowego oraz transportu

śluzowo-rzęskowego (pierwotna dyskineza rzęsek, zespół Kartagenera, mukowiscydoza, zespół Younga), zaburzenia odporności i niektóre układowe zapalenia naczyń (zespół Churga-Strauss) oraz inne rzadkie, genetycznie uwarunkowane choroby (zespół Woakes'a (**tab. 2**)). Alergiczny nieżyt nosa jest czynnikiem ryzyka rozwoju przewlekłego zapalenia zatok przynosowych, jednak raczej postaci bez polipów nosa, ponieważ częstość występowania polipów nosa u chorych z atopią nie odbiega od wskaźników dla ogólnej populacji (ARIA 2002, EPOS 2005, Mygind i wsp. 2000, Settipane 1997, Van der Baan 1997). Jedynie u chorych z alergicznym grzybiczym zapaleniem zatok przynosowych (AFRS) wskaźnik rozwoju polipów nosa wynosi 66-100%. Jest to jednak szczególna postać przewlekłego zapalenia zatok przynosowych, w której współistnieją różne czynniki patogenetyczne choroby, czyli alergologia, obecność antygenów grzybiczych w śluzie pokrywającym błonę śluzową zatok przynosowych oraz miejscowa reakcja na te alergeny (Kuhn i Swain 2003, Meltzer i wsp. 2004, Singh i Bhalodiya 2005).

Tabela 2. Częstość występowania przewlekłego zapalenia zatok przynosowych z polipami nosa w różnych zespołach chorobowych (wg Cuttinga 2001, Karlssona i wsp. 1985, Moneret-Vautrin i wsp. 1990, Myginda i wsp. 2000, Settipane'a 1991, 1997, Tosa i Larsena 2001, Van der Baana 1997)

Schorzenie	Częstość występowania polipów nosa
Astma oskrzelowa u dorosłych (atopowa/nieatopowa)	7% (5%–13%)
Astma oskrzelowa u dzieci	0,1%
Nadwrażliwość na niesteroidowe leki przeciwzapalne (astma aspirynowa z przewlekłym zapaleniem zatok przynosowych lub izolowane przewlekłe zapalenie zatok przynosowych)	35–96%
Niealergiczny nieżyt nosa z eozynofilią (NARES)	30–40%
Alergiczne grzybicze zapalenie zatok przynosowych (AFRS)	66–100%
Zespół Churga-Strauss	34–50%
Mukowiscydoza	10–50%
Pierwotna dyskineza rzęsek	5–15%
Zespół Kartagenera	19–40%
Zespół Younga	5%
Zaburzenia odporności	17%

Zapalenie zatok przynosowych u dzieci bardzo rzadko przybiera postać kliniczną z polipami nosa. Stwierdzenie u dziecka polipów nosa wymaga dokładnej diagnostyki, wykluczającej w pierwszej kolejności mukowiscydozę, a następnie wrodzone zaburzenia ruchomości rzęsek nabłonka oddechowego, zaburzenia odporności oraz zmiany wrodzone niebędące polipami nosa,

a jedynie je symulujące (Bernstein 1997, Pena i Zalzal 2006) (tab. 3).

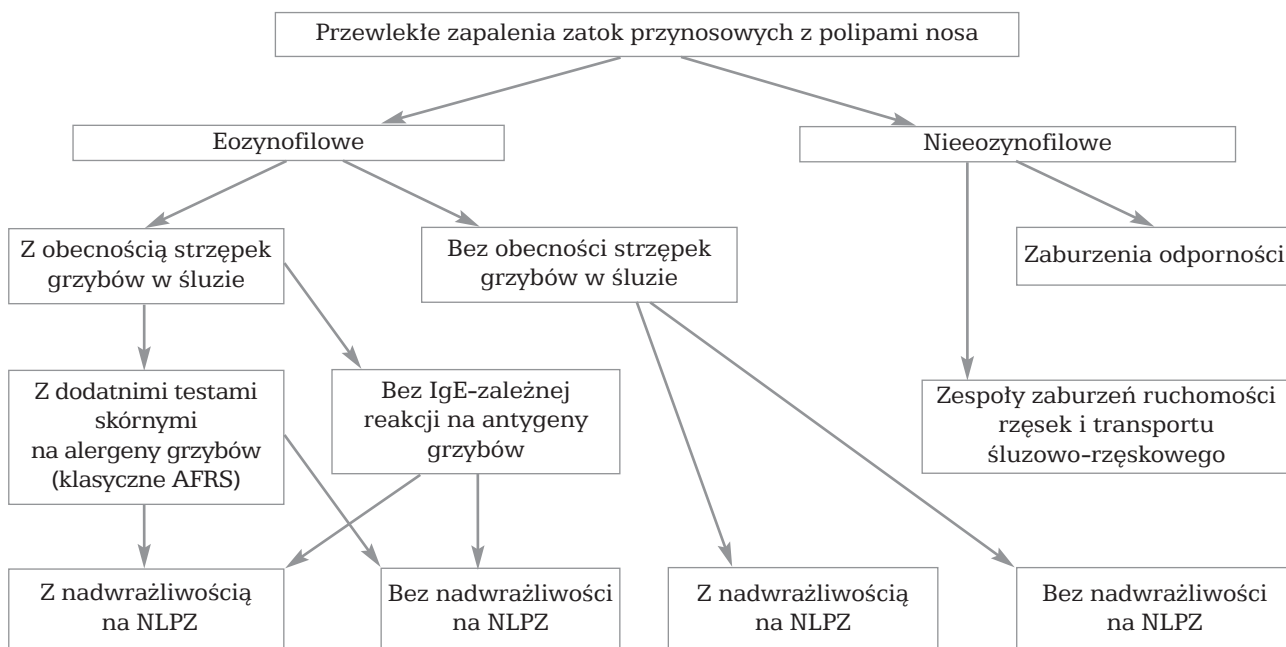KLASYFIKACJE KLINICZNE POLIPÓW NOSA

Według najnowszych definicji polipy nosa to jedynie objaw niektórych postaci przewlekłych zapaleń zatok przynosowych o różnej etiologii, zatem podział polipów nosa uwzględniający ich patogenezę można przedstawić tak, jak to ilustruje rycina 3. Wraz z pojawianiem się nowych koncepcji powstawania polipów nosa, z których część zostanie udowodniona, a część odejdzie w niepamięć, klasyfikacja etiologiczna polipów nosa będzie prawdopodobnie wciąż ulegać zmianom.

Oprócz wymienionych klasyfikacji polipów nosa w zależności od patogenezы oraz obrazu histologicznego i rodzaju komórek dominujących w nacieku zapalnym funkcjonują inne podziały polipów nosa, uwzględniające jednocześnie charakter mikroskopowy polipów i ich przebieg kliniczny, a także umiejscowienie anatomiczne zmian oraz ich rozległość (Mackay i Lund 1997, Settipane 1997, Stammberger 1997) (tab. 4, 5).

Tabela 3. Rozpoznanie różnicowe polipów nosa u dzieci (wg Bernsteina 1997)

Wady wrodzone	Przepuklina oponowo-mózgowa Glejak nosowy Torbiel skórasta Torbiel przewodu nosowo-łzowego
Nowotwory łagodne	Czaszkogardlak (<i>craniopharyngioma</i>) Naczyniak (<i>haemangioma</i>) Nerwiakowłókniak (<i>neurofibroma</i>)
Nowotwory złośliwe Ciało obce	Mięśniakomięsak (<i>rhabdomyosarcoma</i>)



Ryc. 3. Podział etiologiczny przewlekłych zapaleń zatok przynosowych z polipami nosa (wg Meltzera i wsp. 2004)

Tabela 4. Klasyfikacja kliniczna polipy nosa wg Stammbergera (1997)

Rodzaj polipów nosa	Charakterystyka
Polipy antrochoanalne	Pojedynczy duży polip wywodzący się z błony śluzowej tylnej ściany zatoki szczękowej, który przez wtórnie poszerzone ciemiączko tylne lub ujście naturalne zatoki penetruje na długiej i masywnej szypule do nozdrzy tylnych, nosogardła, a nawet do gardła środkowego; jest to rzadka postać polipów nosa (< 0,8%), stosunkowo często spotykana u dzieci; leczenie operacyjne charakteryzuje się pomyślnym rokowaniem przy radykalnym usunięciu części wewnątrzzatokowej polipa
Polipy choanalne	Pojedynczy duży polip, wywodzący się z pól kontaktu błony śluzowej sitowia przedniego – wyrostka haczykowatego, puszkii sitowej i małżowiny nosowej środkowej, a czasem – z sitowia tylnego, skąd przez zachyłek klinowo-sitowy penetruje do nosogardła; najczęściej jest to polip nieeozynofilowy; leczenie operacyjne jest z reguły zakończone bardzo dobrym wynikiem
Polipy nosa w przebiegu przewlekłych nieeozynofilowych zapaleń zatok przynosowych	Liczne obustronne polipy nosa, wywodzące się z pól kontaktu błony śluzowej kompleksu ujściowo-przewodowego; powiększając się, wychodzą z przewodu nosowego środkowego i stają się widoczne w przewodzie nosowym wspólnym; wtórnie dochodzi do rozwoju polipów we wnętrzu zatok przynosowych; leczenie operacyjne rokuje pomyślnie we wszystkich tych przypadkach, w których wstępne leczenie farmakologiczne nie przyniosło trwałego efektu
Polipy nosa w przebiegu przewlekłych eozynofilowych zapaleń zatok przynosowych	Najczęściej obustronne polipy nosa o różnej rozległości, którym towarzyszy bardzo gęsty śluz we wnętrzu zatok przynosowych; często współistnieje nadreaktywność dolnych dróg oddechowych lub pełnoobjawowa astma oskrzelowa; wstępne leczenie farmakologiczne powinno być uzupełnione chirurgią zatok przynosowych z szerokim otwarciem ujść zatok, bowiem istnieje duże ryzyko odrostu polipów nosa w zamkniętych przestrzeniach zatok przynosowych; konieczna jest kontynuacja leczenia farmakologicznego po operacji; rokowanie w tym przypadku jest niezbyt pomyślne, gdyż nawroty polipów nosa są spowodowane zapaleniem eozynofilowym leżącym u podłoża procesu
Polipy nosa w przebiegu różnych specyficznych chorób	Polipy, które uzupełniają obraz kliniczny chorób ogólnoustrojowych, takich jak mukowiscydoza, lub są rozpoznawane w przebiegu nieinwazyjnej i niealergiczej grzybicy zatok przynosowych bądź guzów nowotworowych

Klasyfikacje zaawansowania różnych postaci przewlekłego zapalenia zatok przynosowych opierają się głównie na wynikach badań radiologicznych (tomografii komputerowej). W przypadku przewlekłych zapaleń zatok przynosowych z polipami nosa możliwe staje się określenie rozległości procesu zapalnego również dzięki ocenie wielkości polipów w badaniu endoskopowym jamy nosowej. **Tabela 5** zawiera powszechnie stosowany system klasyfikacyjny.

Tabela 5. Klasyfikacja zaawansowania polipów nosa (wg Mackay'a i Lund 1997)

Badanie endoskopowe	Stopień
Brak polipów nosa	0
Polipy pod małżowiną nosową środkową	1
Polipy widoczne poniżej małżowiny nosowej środkowej	2
Polipy wypełniają przewód nosowy wspólny	3

RÓŻNICOWANIE POLIPÓW NOSA

Polipy nosa są najczęściej występującą zmianą guzową (ang. tumor) w jamach nosa. Należy jednak pamiętać, że polipy nosa mogą współistnieć z guzami o charakterze nowotworowym lub wrodzonym, utrudniając ich wykrycie, lub też polipów nosa może nie być wcale, a guzy nowotworowe lub wrodzone są jedynie do nich podobne makroskopowo. Dlatego wszystkie zmiany polipowate występujące tylko po jednej stronie jamy nosowej wymagają szczegółowej diagnostyki. Z tego samego powodu wszystkie usunięte z jamy nosa tworzy polipowate, nawet te występujące obustronnie, należy wysłać do badania histopatologicznego. Jednostronne polipy nosa, które współistnieją z guzem nowotworowym, określa się czasem jako „polipy sygnałowe”. U dzieci diagnostyka zmian polipowatych w nosie powinna się zawsze rozpocząć od badań obrazowych, najlepiej jednoczesnej tomografii komputerowej (TK) i rezonansu magnetycznego (ang. *magnetic resonance imaging*, MRI). W pierwszej kolejności, jeszcze przed pobraniem wycinków lub usunięciem całej zmiany, należy wykluczyć ubytek ściany kostnej podstawy czaszki i obecność w jamie nosa przepukliny oponowo-mózgowej (Bernstein 1997, Stammberger 1997).

W tabeli 3 przedstawiono rozpoznania różnicowe polipów nosa u dzieci. Tabela 6 zawiera zestawienie diagnostyki różnicowej polipów nosa u dorosłych.

LECZENIE PRZEWLEKŁYCH ZAPALEŃ ZATOK PRZYNOSOWYCH Z POLIPAMI NOSA

Współcześnie uważa się, że wszystkie postaci przewlekłych zapaleń zatok przynosowych, w tym również z polipami nosa, powinno się wstępnie leczyć farmakologicznie i dopiero w przypadku braku powodzenia farmakoterapii chorych należy kwalifikować do leczenia operacyjnego (EPOS 2005, 2007, Ragab i wsp. 2004).

Ze względu na różną patogenezę przewlekłych zapaleń zatok przynosowych z eozynofilowymi i neutrofilowymi polipami nosa, należy liczyć się z różnym przebiegiem choroby i różną odpowiedzią na leczenie, a także innym rokowaniem.

Leczenie farmakologiczne przewlekłego zapalenia zatok przynosowych z polipami nosa jest

nakierowane na ograniczenie procesu zapalnego, który stanowi przyczynę obserwowanych zmian. Leczenie glikokortykosteroidami (GKS) miejscowymi współcześnie zaleca się we wszystkich postaciach przewlekłych zapaleń zatok przynosowych z polipami nosa (EPOS 2005, 2007). Glikokortykosteroidy są jak dotąd najskuteczniejszymi lekami, powodującymi hamowanie zapalenia na różnych jego etapach. Przede wszystkim wywierają efekt redukujący zapalenie eozynofilowe, zatem bezsprzecznie są wskazane w leczeniu eozynofilowych postaci polipów nosa (Badia i Lund 2001, Mygind i wsp. 2000). Jednak GKS wywierają także efekt hamujący na akumulację neutrofilów w ognisku zapalnym, a także dzięki antagonistycznemu wpływowi na enzym fosfolipazę A2, uwalniający kwas arachidonowy z fosfolipidów błon komórkowych, redukują produkcję syntetyzowanych *de novo* mediatorów zapalnych – zarówno PG, jak i LT. Mediatory te powstają nie tylko w eozynofilach, ale też w innych komórkach zapalnych (np. mastocytach) oraz strukturalnych (np. komórkach nabłonka), które uczestniczą w rozwoju neutrofilowych polipów nosa. Działanie GKS obejmuje również zmniejszenie przepuszczalności naczyń krwionośnych i produkcji śluzu przez gruczoły błony śluzowej. Klinicznie efekt działania leków objawia się zmniejszeniem przekrwienia i obrzęku błony śluzowej, a także ograniczeniem ilości wydzieliny zapalnej w różnych rodzajach nieżytów nosa i zapaleniach zatok przynosowych, w tym – w postaciach przewlekłych zapaleń zatok z polipami nosa (ARIA 2002, Assanasen i Naclerio 2001, Calderón i wsp. 1997, Clerico 2001, Stammberger 1997). Obserwowano nawet korzystny wpływ leczenia GKS chorych z przewlekłym zapaleniem zatok przynosowych z „klasycznymi” neutrofilowymi polipami nosa w przebiegu mukowiscydozy, co należy przypisać złożonemu, wielopunktowemu działaniu przeciwzapalnemu GKS. Sugerowano korzystny wpływ GKS na zmniejszenie obrzęku błony śluzowej, a także ograniczenie nadprodukcji PG (Deane i Schartz 1997, EPOS 2005, 2007, Roca-Ferrer i wsp. 2006).

W przypadku przewlekłych zapaleń zatok przynosowych z polipami nosa, zarówno eozynofilowymi, jak i neutrofilowymi, leczenie antybiotykami także może być uzasadnione, chociaż niektóre dostępne opracowania podważają rolę

tej terapii (Bachert i wsp. 2003, EPOS 2005, 2007, Meltzer i wsp. 2004). Wydaje się, że zwłaszcza w neutrofilowych polipach nosa, a także w bakteryjnych zaostreniach przewlekłych zapaleń zatok przynosowych z eozynofilowymi polipami nosa pewne znaczenie może mieć wpływ zakażenia bakteryjnego na przebieg choroby. Dlatego w tych przypadkach uzasadnione jest połączenie antybiotykoterapii celowanej z krótkim kursem steroidoterapii doustnej jako radykalne leczenie zachowawcze przewlekłego zapalenia zatok przynosowych. Leczenie takie wydaje się również godne polecenia w przypadkach „klasycznych” eozynofilowych polipów nosa, w patogenezie których istotą problemu może być nie zakażenie, lecz kolonizacja bakteryjna. Celem antybiotykoterapii w leczeniu przewlekłych zapaleń zatok przynosowych nie jest bowiem eradykacja zakażenia, lecz zmniejszenie

ilości infekujących patogenów lub ograniczenie roli kolonizującej flory bakteryjnej (Clerico 2001, Winther i Gwaltney 2001). Radykalne leczenie zachowawcze przewlekłego zapalenia zatok przynosowych z polipami nosa powinno poprzedzać decyzję o wskazaniach do leczenia operacyjnego, a także przygotowywać chorego do operacji (Assanasen i Naclerio 2001, Kennedy 2001a, Ragab i wsp. 2004).

Leczenie zachowawcze przewlekłego zapalenia zatok przynosowych z polipami nosa (zwłaszcza na tle zapalenia eozynofilowego) wymaga długotrwałej terapii przeciwwzapalnej (Bolger i Kennedy 2001, Kennedy 2001b, Palmer i Kennedy 2003, Ragab i wsp. 2004). Według niektórych publikacji długotrwałe leczenie zachowawcze przewlekłego zapalenia zatok przynosowych z eozynofilowymi polipami nosa jest bezwzględny warunkiem dla uzyskania

Tabela 6. Rozpoznanie różnicowe polipów nosa u dorosłych (wg Bernsteina 1997)

Zmiany łagodne	
Anatomiczne	Powietrzna małżowina nosowa środkowa (<i>concha bullosa</i>)
Nowotwory nabłonkowe	Brodawczak odwrócony, grzybiasty, cylindryczny Gruzołak wielopostaciowy drobnych gruczołów śluzowych
Nowotwory nienabłonkowe	Oponiak, nerwiak osłonkowy, nerwiakowłókniak, naczyniak, naczyniakowłókniak, włókniak kostniejący, mięśniak gładkokomórkowy
Ziarniniaki zapalne	Ziarniniakowość Wegenera Sarkoidoza Choroba Crohna
Zmiany złośliwe	
Nowotwory nabłonkowe	Rak płaskonabłonkowy (<i>carcinoma planoepitheliale</i>) Rak gruczołowy (<i>adenocarcinoma</i>) Rak gruczołowo-torbielowaty (<i>carcinoma adenoides cysticum</i>) Rak zrazikowo-komórkowy (<i>acinic cell carcinoma</i>) Rak śluzowo-naskórkowy (<i>carcinoma mucoepidermale</i>) Nerwiak węchowy (<i>esthesioneuroblastoma, olfactory neuroblastoma</i>) Czerniak złośliwy (<i>melanoma malignum</i>) Przerzuty raka jasnokomórkowego nerki, raków sutka i trzustki Rak niezróżnicowany
Nowotwory nienabłonkowe	Limforetikularne – chłoniaki złośliwe, szpiczak mnogi Mięśniakomięsak (<i>rhabdomyosarcoma</i>) Chrzęstniakomięsak (<i>chondrosarcoma</i>) Guz Ewinga

zadowalających wyników pooperacyjnych (Palmer i Kennedy 2003, Zacharek i Krouse 2003).

Szeroko pojęte leczenie przeciwzapalne przewlekłego zapalenia zatok przynosowych z polipami nosa obejmuje także inne grupy leków poza GKS, z których część już od kilku lat stosuje się w wielu ośrodkach (np. leki antyleukotrienowe i długotrwałe kuracje małymi dawkami makrolidów), zaś inne znajdują się dopiero w fazie badań przedklinicznych (np. leki immunosupresyjne). Do grupy leków o szeroko pojętym efekcie przeciwzapalnym w przewlekłym zapaleniu zatok przynosowych zalicza się antybiotyki makrolidowe, leki antyleukotrienowe, leki immunomodulujące oraz immunosupresyjne, czyli wszystkie te, które wpływają na poziom i aktywację mediatorów oraz komórek zapalnych (Amrol i Murray 2005, Ercan i wsp. 2006, McCarty Statham i Seiden 2005, Parnes 2003).

Inne potencjalne metody terapeutyczne przewlekłego zapalenia zatok przynosowych z polipami nosa, które mają zarówno zagorzałych zwolenników, jak i licznych przeciwników, to terapia anti-IgE oraz miejscowe leczenie roztworami leków przeciwgrzybiczych (amfoterycyna B), kapsaicyny, czy furosemidu (Bernstein 2005, EPOS 2005, 2007, Gosepath i Mann 2005, Sasama i wsp. 2005, Singh i Bhalodiya 2005).

W przypadku braku zadowalającego i trwałego efektu leczenia zachowawczego przewlekłego zapalenia zatok przynosowych z polipami nosa, jak ma to miejsce w większości przypadków zaawansowanych zmian polipowatych, istnieją wskazania do przeprowadzenia leczenia operacyjnego – mikrochirurgii wewnątrznosowej zatok przynosowych. Zasadą leczenia chirurgicznego przewlekłego zapalenia zatok przynosowych z polipami nosa powinno być szerokie i radykalne otwarcie przestrzeni zatok przynosowych, tak aby stworzyć jedną wspólną jamę pooperacyjną, co umożliwi wczesne rozpoznanie odrostu polipów nosa i ułatwi penetrację leków stosowanych miejscowo.

U chorych z zaburzeniami odporności, zespołami zaburzeń ruchomości rzęsek nabłonka oddechowego lub mukowiscydozą leczenie

operacyjne i przeciwzapalne należy uzupełnić innymi środkami farmakologicznymi, wspomagającymi leczenie przewlekłego zapalenia zatok przynosowych z polipami nosa.

Wyniki leczenia różnych postaci przewlekłych zapaleń zatok przynosowych z polipami nosa nie są tak pomyślne jak w przypadku przewlekłych zapaleń zatok bez polipów. Do czynników ryzyka uzyskania gorszych wyników leczenia operacyjnego tych postaci choroby oprócz obecności i zaawansowania samych polipów nosa należą także: alergia, astma oskrzelowa, nadwrażliwość na NLPZ, przebyte wcześniej leczenie operacyjne, palenie tytoniu oraz, jak wykazano niedawno, obecność na błonie śluzowej zatok przynosowych biofilmów bakteryjnych. Mimo że alergia sama w sobie nie predysponuje do rozwoju polipów nosa, jednak obecność u chorego z przewlekłym zapaleniem zatok przynosowych cech atopii stanowi czynnik ryzyka cięższego przebiegu zapalenia zatok, częstszych zaostrzeń choroby oraz częstszych nawrotów polipów nosa po leczeniu. Również współistnienie u chorego z przewlekłym zapaleniem zatok przynosowych z polipami nosa chorób układowych, takich jak mukowiscydoza czy wrodzone zespoły zaburzeń ruchomości rzęsek nabłonka oddechowego oraz zaburzeń odporności, pogarsza wynik leczenia operacyjnego (Bendouah i wsp. 2006, Cullen i Bolger 2001, Deal i Kountakis 2004, Kennedy 1992, Kirtsreesakul i Atchariyasathian 2006, Lawson 1991, Senior i wsp. 1998, Watelet i wsp. 2004, Wynn i Har-El 2004).

Leczenie przewlekłego zapalenia zatok przynosowych z polipami nosa najczęściej wymaga zastosowania terapii złożonej – farmakologicznej i chirurgicznej, a i tak niejednokrotnie bywa zakończone wynikiem niesatysfakcjonującym chorego i lekarza. Lepsze zrozumienie patogenezы polipów nosa w przebiegu różnych postaci przewlekłych zapaleń zatok przynosowych być może poprawi skuteczność leczenia tego złożonego problemu rynologicznego. ●

Komentarz do tego artykułu możesz przedstawić na stronie
www.magazynorl.pl

- Adamko D.J., Odemuyiwa S.O., Vethanayagam D., Moqbel R. (2005) The rise of the phoenix: the expanding role of the eosinophil in health and disease. *Allergy* 60: 13-22.
- Amrol D., Murray J.J. (2005) Alternative medical treatment strategies for chronic hyperplastic eosinophilic sinusitis. *Curr. Opin. Otolaryngol. Head Neck Surg.* 13: 55-59.
- Arcimowicz M. (2005) Polipy nosa. W: Janczewski G. (red.) *Otolaryngologia praktyczna*. Wydawnictwo Medyczne Via Medica, Gdańsk: 294-304.
- ARIA (2002) Allergic rhinitis and its impact on asthma. *Med. Prakt. (wyd. spec.)* 7: 1-263.
- Assanasen P., Naclerio R.M. (2001) Medical and surgical management of nasal polyps. *Curr. Opin. Otolaryngol. Head Neck Surg.* 9 (1): 27-36.
- Bachert C., Gavaert P., van Cauwenberge P. (2002) Staphylococcus aureus enterotoxins: a key in airway disease? *Allergy* 57: 480-487.
- Bachert C., Hörmann K., Mösges R. i wsp. (2003) An update on the diagnosis and treatment of sinusitis and nasal polyposis. *Allergy* 58: 176-191.
- Badia L., Lund V.J. (2001) Topical corticosteroids in nasal polyposis. *Drugs* 61 (5): 573-578.
- Bendouah Z., Barbeau J., Hamad W.A., Desrosiers M. (2006) Biofilm formation by Staphylococcus aureus and Pseudomonas aeruginosa is associated with an unfavorable evolution after surgery for chronic sinusitis and nasal polyposis. *Otolaryngol. Head Neck Surg.* 134 (6): 991-996.
- Benninger M.S., Ferguson B.J., Hadley J.A. i wsp. (2003) Adult chronic rhinosinusitis: definitions, diagnosis, epidemiology, and pathophysiology. *Otolaryngol. Head Neck Surg.* 129 (supl. 3): 1-32.
- Bernstein J.M. (1997) The immunohistopathology and pathophysiology of nasal polyps. The differential diagnosis of nasal polyps. W: Settipane G.A., Lund V.J., Bernstein J.M., Tos M. (red.) *Nasal polyps. Epidemiology, pathogenesis and treatment*. OceanSide Publications Inc., Providence, Rhode Island: 85-95.
- Bernstein J.M., Yankaskas J.R. (1997) Electrolyte and water transport and biophysical properties of nasal polyps. W: Mygind N., Lildholdt T. (red.) *Nasal polyposis. An inflammatory disease and its treatment*. Munksgaard, Copenhagen: 44-49.
- Bernstein J.M. (2001) Nasal polyps. W: Kennedy D.W., Bolger W.E., Zinreich S.J. (red.) *Diseases of the sinuses. Diagnosis and management*. B.C. Decker Inc., Hamilton, London: 69-75.
- Bernstein J.M. (2005) Update of the molecular biology of nasal polyposis. *Otolaryngol. Clin. N. Am.* 38: 1243-1255.
- Bernstein J.M., Kansal R. (2005) Superantigen hypothesis for the early development of chronic hyperplastic sinusitis with massive nasal polyposis. *Curr. Opin. Otolaryngol. Head Neck Surg.* 13: 39-44.
- Bolger W.E., Kennedy D.W. (2001) Surgical complications and postoperative care. W: Kennedy D.W., Bolger W.E., Zinreich S.J. (red.) *Diseases of the sinuses. Diagnosis and management*. B.C. Decker Inc., Hamilton, London: 303-316.
- Calderón M.A., Devalia J., Davies R.J. (1997) Biology of nasal epithelium. W: Mygind N., Lildholdt T. (red.) *Nasal polyposis. An inflammatory disease and its treatment*. Munksgaard, Copenhagen: 31-43.
- Carrabino S., Carpani D., Livraghi A. i wsp. (2006) Dysregulated interleukin-8 secretion and NF-kappaB activity in human cystic fibrosis nasal epithelial cells. *J. Cyst. Fibros.* 5 (2): 113-119.
- Clerico D.M. (2001) Medical treatment of chronic sinus disease. W: Kennedy D.W., Bolger W.E., Zinreich S.J. (red.) *Diseases of the sinuses. Diagnosis and management*. B.C. Decker Inc., Hamilton, London: 155-167.
- Conley D.B., Tripathi A., Ditto A.M., Reid K., Grammer L.C., Kern R.C. (2004) Chronic sinusitis with nasal polyps: staphylococcal exotoxin immunoglobulin E and cellular inflammation. *Am. J. Rhinol.* 18 (5): 273-278.
- Cullen M.M., Bolger W.E. (2001) Revision endoscopic sinus surgery for recurrent rhinosinusitis. W: Kennedy D.W., Bolger W.E., Zinreich S.J. (red.) *Diseases of the sinuses. Diagnosis and management*. B.C. Decker Inc., Hamilton, London: 245-253.
- Cutting G. (2001) Genetics of rhinosinusitis. W: Kennedy D.W., Bolger W.E., Zinreich S.J. (red.) *Diseases of the sinuses. Diagnosis and management*. B.C. Decker Inc., Hamilton, London: 29-34.
- Deal R.T., Kountakis S.E. (2004) Significance of nasal polyps in chronic rhinosinusitis: symptoms and surgical outcomes. *Laryngoscope* 114: 1932-1935.
- Deane P.M.G., Schwartz R.H. (1997) Nasal polyps in cystic fibrosis. W: Settipane G.A., Lund V.J., Bernstein J.M., Tos M. (red.) *Nasal polyps. Epidemiology, pathogenesis and treatment*. Ocean Side Publications Inc., Providence, Rhode Island: 137-146.
- Eliashar R., Levi-Schaffer F. (2005) The role of the eosinophil in nasal disease. *Curr. Opin. Otolaryngol. Head Neck Surg.* 13: 171-175.
- EPOS (2005) European position paper on rhinosinusitis and nasal polyps. *Rhinology (supl. 18)*: 1-88.
- EPOS (2007) European position paper on rhinosinusitis and nasal polyps. *Rhinology (supl. 20)*: 1-136.
- Ercan I., Cakir B.O., Basak T. i wsp. (2006) Effects of topical application of methotrexate on nasal mucosa in rats: a preclinical assessment study. *Otolaryngol. Head Neck Surg.* 134: 751-755.
- Gosepath J., Mann W.J. (2005) Role of fungus in eosinophilic sinusitis. *Curr. Opin. Otolaryngol. Head Neck Surg.* 13: 9-13.
- Grieff L., Erjefält J.S., Andersson M., Svensson C., Person C.G.A. (1997) Microvascular exudation of plasma and epithelial shedding-restitution process as causative events in inflammatory airway diseases. W: Mygind N., Lildholdt T. (red.) *Nasal polyposis. An inflammatory disease and its treatment*. Munksgaard, Copenhagen: 50-60.
- Hellquist H.B. (1997) Histopathology. W: Settipane G.A., Lund V.J., Bernstein J.M., Tos M. (red.) *Nasal polyps. Epidemiology, pathogenesis and treatment*. OceanSide Publications Inc., Providence, Rhode Island: 31-39.
- Huizing E.H. (2005) Comment on EPOS. *Rhinology* 43 (3): 238.
- Jakóbsiak M., Romaniuk A. (1998) Prezentacja antygenów limfocytom B. W: Jakóbsiak M. (red.) *Immunologia*. Wydawnictwo Naukowe PWN, Warszawa: 223-240.
- Karlsson G., Petruson B., Björkander J., Hanson L.A. (1985) Infections of the nose and paranasal sinuses in adult patients with immunodeficiency. *Arch. Otolaryngol.* 111: 290-293.
- Kennedy D.W. (1992) Prognostic factors, outcomes and staging in ethmoid sinus surgery. *Laryngoscope* 102: 1-18.
- Kennedy D.W. (2001a) Functional endoscopic sinus surgery: concepts, surgical indications, and instrumentation. W: Kennedy D.W., Bolger W.E., Zinreich S.J. (red.) *Diseases of the sinuses. Diagnosis and management*. B.C. Decker Inc., Hamilton, London: 197-210.
- Kennedy D.W. (2001b) Functional endoscopic sinus surgery: anaesthesia, technique, and postoperative management. W: Kennedy D.W., Bolger W.E., Zinreich S.J. (red.) *Diseases of the sinuses. Diagnosis and management*. B.C. Decker Inc., Hamilton, London: 211-221.
- Kirtsreesakul V., Atchariyasathian V. (2006) Nasal polyposis: role of allergy on therapeutic response of eosinophil and noneosinophil-dominated inflammation. *Am. J. Rhinol.* 20 (1): 95-100.

-
- Kowalski M.L. (2000) Immunopatogeneza alergii atopowej. W: Kowalski M.L. (red.) Immunologia kliniczna. Oficyna Wydawnicza Mediton, Łódź: 137-163.
 - Kuhn F.A., Swain R. Jr. (2003) Allergic fungal sinusitis: diagnosis and treatment. *Curr. Opin. Otolaryngol. Head Neck Surg.* 11: 1-5.
 - Lawson W. (1991) The intranasal ethmoidectomy: an experience with 1.077 procedures. *Laryngoscope* 101: 367-371.
 - Mackay I.S., Lund V.J. (1997) Imaging and staging. W: Mygind N., Lildholdt T. (red.) Nasal polyposis. An inflammatory disease and its treatment. Munksgaard, Copenhagen: 137-144.
 - McCarty Statham M., Seiden A. (2005) Potential new avenues of treatment for chronic rhinosinusitis: an anti-inflammatory approach. *Otolaryngol. Clin. N. Am.* 38: 1351-1365.
 - Meltzer E.O., Hamilos D.L., Hadley J.A. i wsp. (2004) Rhinosinusitis: establishing definitions for clinical research and patient care. *Otolaryngol. Head Neck Surg.* 131: S1-S62.
 - Moneret-Vautrin D.A., Hsieh V., Wayoff M., Guyot J.L., Mouton C., Maria Y. (1990) Nonallergic rhinitis with eosinophilia syndrome a precursor of the triad: nasal polyposis, intrinsic asthma and intolerance to aspirin. *Ann. Allergy* 64: 513-518.
 - Mygind N., Dahl R., Bachert C. (2000) Nasal polyposis, eosinophil dominated inflammation, and allergy. *Thorax* 55 (supl. 2): S79-S83.
 - Palmer J.N., Kennedy D.W. (2003) Medical management of functional endoscopic sinus surgery failures. *Curr. Opin. Otolaryngol. Head Neck Surg.* 11: 6-12.
 - Parnes S.M. (2003) The role of leukotriene inhibitors in patients with paranasal sinus disease. *Curr. Opin. Otolaryngol. Head Neck Surg.* 11: 184-191.
 - Pena M.T., Zalzal G.H. (2006) Pediatric sinusitis and comorbidities. W: Younis R.T. (red.) Pediatric sinusitis and sinus surgery. Taylor & Francis, New York, London: 77-98.
 - Ponikau J.U., Sherris D.A., Kern E.B. i wsp. (1999) The diagnosis and incidence of allergic fungal sinusitis. *Mayo Clin. Proc.* 74: 877-884.
 - Ragab S.M., Lund V.J., Scadding G. (2004) Evaluation of the medical and surgical treatment of chronic rhinosinusitis: a prospective, randomised controlled trial. *Laryngoscope* 114: 923-930.
 - Roca-Ferrer J., Pujols L., Gartner S. i wsp. (2006) Upregulation of COX-1 and COX-2 in nasal polyps in cystic fibrosis. *Thorax* 61 (7): 552-553.
 - Sanak M., Sampson A.P. (1999) Biosynthesis of cyseinylluco-trienes in aspirin-intolerant asthma. *Clin. Experimental Allergy* 29: 306-313.
 - Sasama J., Sherris D.A., Shin S.H., Kephart G.M., Kern E.B., Ponikau J.U. (2005) New paradigm for the roles of fungi and eosinophils in chronic rhinosinusitis. *Curr. Opin. Otolaryngol. Head Neck Surg.* 12: 2-8.
 - Seiberling K.A., Grammer L., Kern R.C. (2005a) Rhinosinusitis and superantigens. *Otolaryngol. Clin. N. Am.* 38: 1215-1236.
 - Seiberling K.A., Conley D.B., Tripathi A. i wsp. (2005b) Superantigens and chronic rhinosinusitis: detection of staphylococcal exotoxins in nasal polyps. *Laryngoscope* 115 (9): 1580-1585.
 - Senior B.A., Kennedy D.W., Tanabodee J., Kroger H., Hassab M., Lanza D.C. (1998) Long-term results of functional endoscopic sinus surgery. *Laryngoscope* 108: 151-157.
 - Settipane G.A. (1991) Nasal polyps and systemic diseases. W: Schatz M., Zeiger R.S., Settipane G.A. (red.) Nasal manifestations of systemic diseases. OceanSide Publications, Inc., Providence, Rhode Island: 43-51.
 - Settipane G.A. (1997) Epidemiology of nasal polyps. W: Settipane G.A., Lund V.J., Bernstein J.M., Tos M. (red.) Nasal polyps. Epidemiology, pathogenesis and treatment. OceanSide Publications Inc., Providence, Rhode Island: 17-24.
 - Singh N., Bhalodiya N.H. (2005) Allergic fungal sinusitis (AFS) – earlier diagnosis and management. *J. Laryngol. Otol.* 119 (11): 875-881.
 - Stammberger H. (1997) Examination and endoscopy of the nose and paranasal sinuses. W: Mygind N., Lildholdt T. (red.) Nasal polyposis. An inflammatory disease and its treatment. Munksgaard, Copenhagen: 121-136.
 - Stierna P.L.E. (1997) Nasal polyps: relation to infection and inflammation. W: Settipane G.A., Lund V.J., Bernstein J.M., Tos M. (red.) Nasal polyps. Epidemiology, pathogenesis and treatment. OceanSide Publications Inc., Providence, Rhode Island: 119-126.
 - Tos M., Larsen P.L. (2001) Nasal polyps: origin, etiology, pathogenesis and structure. W: Kennedy D.W., Bolger W.E., Zinreich S.J. (red.) Diseases of the sinuses. Diagnosis and management. B.C. Decker Inc., Hamilton, London 57-68.
 - Van der Baan B. (1997) Epidemiology and natural history. W: Mygind N., Lildholdt T. (red.) Nasal polyposis. An inflammatory disease and its treatment. Munksgaard, Copenhagen: 13-16.
 - Watelet J.B., Annicq B., Van Cauwenberge P., Bachert C. (2004) Objective outcome after functional endoscopic sinus surgery; prediction factors. *Laryngoscope* 114: 1092-1097.
 - Winther B., Gwaltney J.M. (2001) Microbiology of sinusitis. W: Kennedy D.W., Bolger W.E., Zinreich S.J. (red.) Diseases of the sinuses. Diagnosis and management. B.C. Decker Inc., Hamilton, London: 77-84.
 - Wynn R., Har-El G. (2004) Recurrence rates after endoscopic sinus surgery for massive sinus polyposis. *Laryngoscope* 114: 811-813.
 - Zacharek M.A., Krouse J.H. (2003) The role of allergy in chronic rhinosinusitis. *Curr. Opin. Otolaryngol. Head Neck Surg.* 11: 196-200.
 - Zeiger R.S. (1991) Differential diagnosis and classification of rhinosinusitis. W: Schatz M., Zeiger R.S., Settipane G.A. (red.) Nasal manifestations of systemic diseases. OceanSide Publications, Inc., Providence, Rhode Island: 3-20.
-

Wydawca nie ponosi odpowiedzialności za treść reklam i ogłoszeń.

© Wydawca: Wydawnictwo EGERIA B. Krzeska. 02-218 Warszawa 124, skr. poczt. 60

Ilustracja na okładce: Joanna Wiszniewska-Domańska. Opracowanie graficzne, skład i łamanie: M-art

www.magazynorl.pl