

ISSN 1643-0050

magazyn OTORYNO-  
LARYNGOLOGICZNY

---

WYDANIE SPECJALNE ● wrzesień 2003

## Zapalenie zatok przynosowych

prof. dr hab. med. Antoni Krzeski



**USP**  
US PHARMACIA



---

# ZAPALENIE ZATOK PRZYNOSOWYCH

Prof. dr hab. med. Antoni Krzeski

Zapalenie zatok przynosowych jest powszechną chorobą. Stanowi problem leczniczy nie tylko dla lekarzy rodzinnych, pediatrów czy też internistów, ale ciągle pozostaje przedmiotem dyskusji wśród laryngologów. Liczba rozpoznawanych nowych zachorowań stale się zwiększa, co powoduje wzrost kosztów leczenia (Kennedy i in. 1995). Mimo powszechnego występowania zapalenie zatok przynosowych nie zostało w sposób jednoznaczny zdefiniowane. Określenie „zapalenie zatok przynosowych” (*sinusitis*) opisuje proces zapalny błony śluzowej zatok przynosowych, który rozwinął się z powodu zaburzeń ich drenażu i wentylacji, jako następstwo zakażenia, alergii lub odmienności budowy anatomicznej bocznej ściany jamy nosowej. Odnosi się ono zarówno do zmian chorobowych występujących w jednej zatoce, np. *sinusitis maxillaris*, jak i obejmujących kilka zatok, np. *hemipansinusitis*, *pansinusitis*. Nazwy te mogą jednak sugerować, że proces zapalny w zatokach przynosowych rozwija się niezależnie od stanu klinicznego błony śluzowej jamy nosa. W praktyce lekarskiej oraz w piśmiennictwie można spotkać określenie „rhinosinusitis”, co należy rozumieć jako zapalenie błony śluzowej jamy nosa i zatok przynosowych. Pojęcie to jest bardziej precyzyjne, ponieważ błona śluzowa jamy nosa przechodzi do jamy zatok przynosowych w sposób ciągły, bez wyraźnej granicy i ma też podobną budowę morfologiczną.

Proces zapalny błony śluzowej w zatokach przynosowych z reguły nie występuje bez podobnych zmian chorobowych w obrębie błony

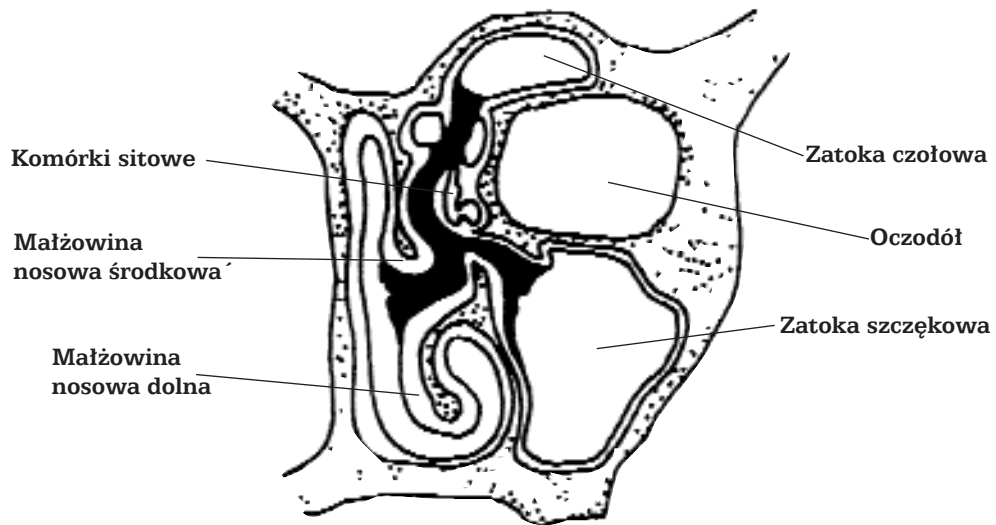
śluzowej jamy nosa, a dwa główne objawy zapalenia zatok przynosowych: upośledzona drożność nosa oraz wycieki z nosa, są charakterystyczne również dla nieżytów błony śluzowej nosa. W codziennej praktyce klinicznej określenia „sinusitis” i „rhinosinusitis” należy uważać za synonimy (Kennedy 1993, Lund i in. 1995).

## PATOFIZJOLOGIA

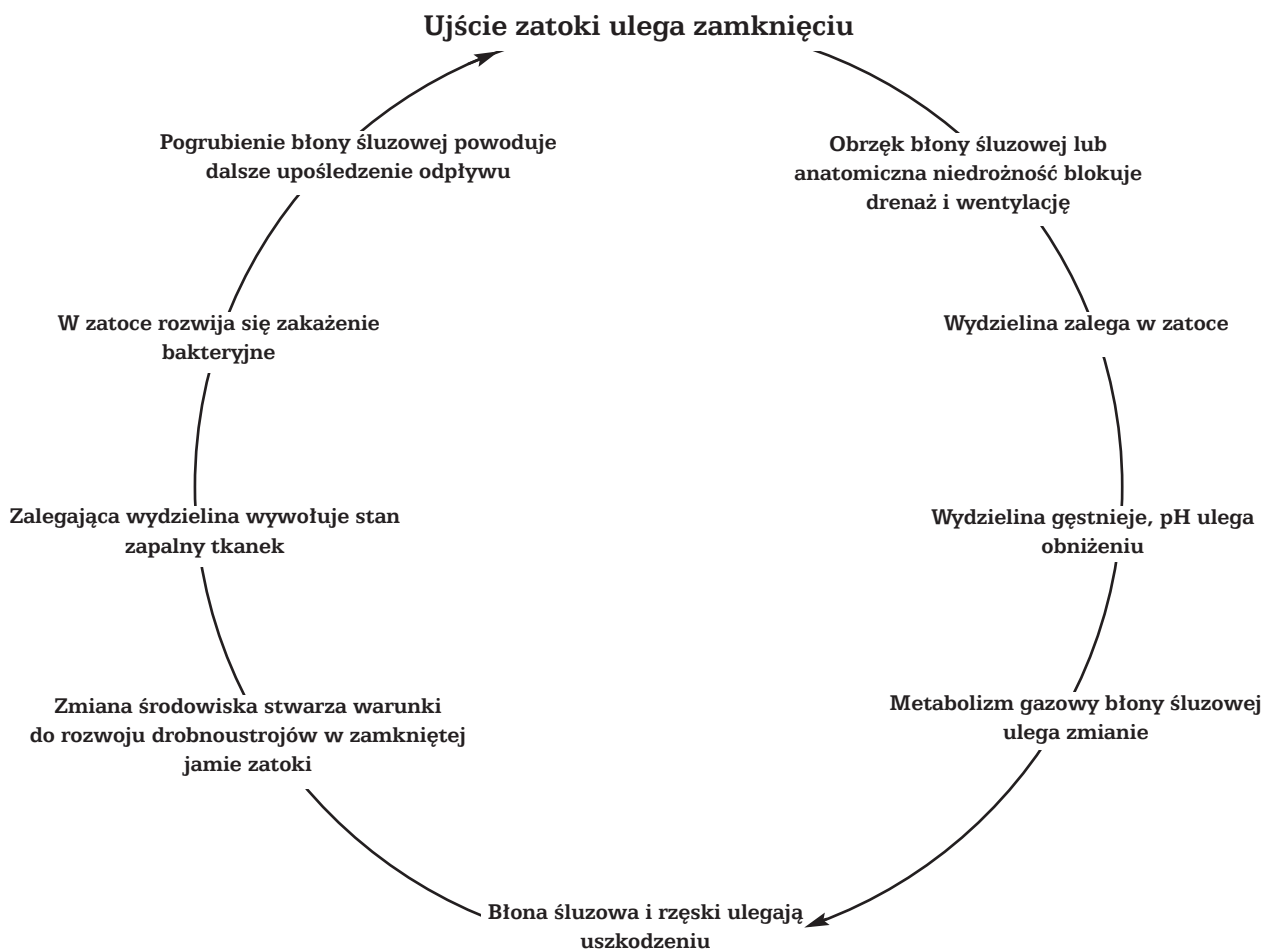Kompleks ujściowo-przewodowy (*ostiomeatal complex*) pełni kluczową rolę w patomechanizmie zapalenia zatok przynosowych (ryc. 1). Pojęcie to zostało wprowadzone w 1985 r. przez Kennedy`ego i obejmuje przestrzeń przewodu nosowego środkowego oraz przylegające do niego struktury i przestrzenie anatomiczne bocznej ściany jamy nosowej (Kennedy i in. 1985).

Przez rejon kompleksu ujściowo-przewodowego przechodzi szlak drenażu śluzu z zatoki czołowej, szczękowej i komórek sitowych przednich. Z tego powodu przestrzenie tego rejonu determinują prawidłowy drenaż i wentylację wymienionych zatok przynosowych. Każde zaburzenie transportu śluzowo-rzęskowego w obrębie kompleksu ujściowo-przewodowego może doprowadzić do rozwinięcia się zmian zapalnych w dużych zatokach (Kennedy i in. 1985, Krzeski 1995, Levine i May 1993, Messerklinger 1978, Messerklinger 1978).

Niedrożność ujścia zatoki spowodowana obrzękiem błony śluzowej tej okolicy wywołuje cykl procesów prowadzących do rozwinięcia się zapalenia błony śluzowej wyściełającej zatokę. Został on przedstawiony na rycinie 2. Hipoksja, jaka występuje w wyniku resorpcji przez błonę śluzową tlenu z zamkniętej przestrzeni jamy zatoki, prowadzi do zmiany pH w kierunku kwaśnym. Powstałe warunki sprzyjają wzrostowi bakterii beztlenowych. Zmiana warunków fizykochemicznych powoduje uszkodzenie nabłonka rzęskowego pokrywającego ścianę



Rycina 1. Kompleks ujściowo-przewodowy (zaznaczono kolorem czarnym)



Rycina 2. Patologiczny cykl procesów prowadzących do rozwoju zapalenia zatok przynosowych wg Kennedy`ego (1995)

zatoki, w wyniku czego dochodzi do zaburzenia jego czynności. Następuje rozszerzenie naczyń i obrzęk błony śluzowej. Zaburzeniu ulega również wydzielanie gruczołowe. Na skutek przesiąkania w zatokach pojawia się wydzielina śluzowa oraz płyn. Ich zaleganie jest wynikiem zastoju spowodowanego z jednej strony zaburzeniem ruchu rzęsek, z drugiej zaś zablokowaniem ujścia zatok. Zalegająca w zatokach wydzielina stwarza korzystne warunki do namnażania się bakterii. W rezultacie błędne koło, na które składają się hipoksja, dysfunkcja rzęsek, gromadząca się wydzielina w zatokach i namnażanie się bakterii, objawia się jako zapalenie zatoki czołowej lub szczękowej. Trzeba jednak zaznaczyć, że miejsce bezpośredniej przyczyny rozwinięcia się stanu zapalnego w dużych zatokach znajduje się przed ich ujściem, w rejonie kompleksu ujściowo-przewodowego.

### **KLASYFIKACJA ZAPALEŃ ZATOK PRZYNOSOWYCH**

Kern (1984) zaproponował klasyfikację zapaleń zatok przynosowych, przyjmując za kryterium czas trwania procesu chorobowego w powiązaniu ze zmianami morfologicznymi:

- ostre ropne zapalenie zatok przynosowych – proces chorobowy trwający do 3 tygodni, obejmujący jedną lub kilka zatok;

- podostre ropne zapalenie zatok przynosowych – proces chorobowy trwający od 4 tygodni do 3 miesięcy; Kern uważa, że powstałe w tym czasie zmiany morfologiczne błony śluzowej są zazwyczaj odwracalne;

- przewlekłe ropne zapalenie zatok przynosowych – proces chorobowy trwający w zatokach dłużej niż 3 miesiące; ta postać zapalenia jest następstwem zapalenia ostrego nie leczonego lub niewłaściwie leczonego. Zalecanym postępowaniem w tych przypadkach jest interwencja chirurgiczna, której celem jest usunięcie nieodwracalnie zmienionej błony śluzowej, a także przywrócenie warunków drenażu śluzu z zatok.

Przedstawiona klasyfikacja nie jest już obecnie aktualna, ponieważ zmienił się pogląd na nieodwracalny charakter zmian morfologicznych błony śluzowej zatok przynosowych, dokonujących się pod wpływem procesu zapalnego. Obserwacje kliniczne wykazały, że jeżeli przywróci się drenaż i wentylację zatok – następuje normalizacja błony śluzowej. W codziennej pracy klinicznej warto jednak pamiętać o klasyfikacji Kerna, może bowiem stanowić praktyczny schemat postępowania diagnostyczno-terapeutycznego.

Lund i wsp. (1995) proponuje podział zapaleń zatok przynosowych na podstawie procesów patofizjologicznych, a nie czasowych:

- ostre zapalenie zatok przynosowych – epizodyczny proces zapalny, który po przeprowadzonym leczeniu zachowawczym nie pozostawia istotnych uszkodzeń błony śluzowej;

- nawracające ostre zapalenie zatok przynosowych – powtarzające się epizody ostrego zapalenia, które poddają się leczeniu zachowawczemu, tak że nie dochodzi do trwałego uszkodzenia błony śluzowej;

- przewlekłe zapalenie zatok przynosowych – przetrwały przebieg zapalenia, którego nie można wyeliminować wyłącznie poprzez zastosowanie leczenia zachowawczego.

### **OSTRE ZAPALENIE ZATOK PRZYNOSOWYCH**

Rozpoznanie ostrego zapalenia zatok przynosowych można ustalić na podstawie wywiadu i badania przedmiotowego. Początek choroby jest nagły i zazwyczaj związany z nieżytem błony śluzowej nosa, określanym powszechnie jako przeziębienie, lub z zakażeniem wirusowym górnych dróg oddechowych. W rzeczywistości proces zapalny w zatokach rozwija się znacznie wcześniej niż zostaje rozpoznany i niejednokrotnie utrzymuje się po ustąpieniu objawów zakażenia błony śluzowej jamy nosa (Gwaltney 1994, Kennedy 1995).

Najprostszą postacią ostrego zapalenia zatok jest zapalenie błony śluzowej sitowia, które z reguły towarzyszy ostremu nieżytowi błony śluzowej jamy nosa o etiologii wirusowej lub bakteryjnej, powszechnie określanemu jako katar. Warto podkreślić, że właśnie te pospolite zakażenia jamy nosa, wirusowe bądź bakteryjne, często współistniejące z zakażeniem górnych dróg oddechowych, są zazwyczaj czynnikiem etiologicznym odpowiedzialnym za rozwinięcie się zapalenia zatok przynosowych.

Ostremu zapaleniu zatok przynosowych towarzyszą objawy ogólne w postaci podwyższonej ciepłoty ciała, złego samopoczucia, uczucia rozbicia, braku łaknienia. Występujące bóle głowy mogą mieć bardzo różny stopień nasilenia i, jeżeli nie są związane z chorobą zatoką, mogą przybierać charakter bólów głowy bez wyraźnego umiejscowienia.

Wystąpienie objawów miejscowych oraz stopień ich nasilenia związany jest z obrzękiem błony śluzowej jamy nosa, kompleksu ujściowo-przewodowego i powstałą blokadą ujść zatok przynosowych. Pacjent może się skarżyć na:

- upośledzoną drożność nosa;
- wycieki z nosa – surowicze, surowiczno-ropne, ropne;
- spływanie wydzieliny po tylnej ścianie gardła;
- ból lub rozpieranie w okolicy zatoki objętej procesem zapalnym;
- ból zębów.

**Tabela 1.**  
**Dolegliwości i objawy w ostrym zapaleniu zatok przynosowych wg Kennedy'ego (1990)**

Umiejscowienie zapalenia	Zgłaszane dolegliwości	Typowe czynniki nasilające ból	Typowe czynniki zmniejszające ból	Inne objawy	Oznaki świadczące o przejściu w proces przewlekły
Zatoka sitowa	Obrzęk błony śluzowej lub niedrożność nosa Ropny wyciek z nosa Ból lub ucisk w przyśrodkowym kącie oka Ból głowy wokół oczodołów Ból w skroniach	Kaszel Pozycja leżąca na plecach	Uniesienie głowy	Gorączka Brak drożności nosa Tkliwość w przyśrodkowej części nosa nad dołem łzowym Zajęcie innych zatok	Triada obejmująca: niedrożność nosa, przewlekły wyciek z nosa lub sptywanie wydzieliny do gardła i nieznaczne pogorszenie samopoczucia Pacjent uciska grzbiet nosa w celu pokazania bolącej okolicy Gorszy stan rano Nasilenie objawów przy noszeniu okularów; Nawracające bóle gardła i cuchnący oddech Nasilenie bólu głowy w okresie zaostrzenia alergii Rozwój wtórnego zapalenia zatoki szczękowej lub czołowej
Zatoka szczękowa	Bolesność kości policzka po jednej stronie twarzy Ból zębów Ból wokół oczodołów Ból głowy w skroniach	Uniesienie głowy	Leżenie na plecach	Tkliwość nad zatoką szczękową Obrzęk błony śluzowej Przekrwienie Ropny wyciek w środkowym przewodzie nosa Rozpoznanie potwierdzone w badaniu radiologicznym	Uczucie ucisku poniżej gałki ocznej lub przewlekły ból zębów Pogorszenie dolegliwości w czasie zakażenia górnych dróg oddechowych lub zaostrzenia alergii Dolegliwości typowo nasilone w ciągu dnia Nocny kaszel
Zatoka czołowa	Ciężki ból głowy	Leżenie na plecach	Uniesienie głowy	Bardzo silny ból głowy w okolicy czołowej i bolesność nad zatoką czołową w czasie opukiwania <b>Stan nagły, przebiega ostro</b>	Wywiad ujawniający uraz ujścia zatoki lub długo utrzymujące się zapalenie Długotrwały czołowy ból głowy o niewielkim nasileniu Utrzymujące się w badaniu RTG zacinienie zatoki
Zatoka klinowa	Głęboko umiejscowiony ból głowy występujący w różnych miejscach (okolica potyliczna łącznie z czołową, skroniowa, zaoczodołowa Gorączka niejasnego pochodzenia	Leżenie na plecach Pochylenie się do przodu lub próba Valsalvy	Uniesienie głowy	Trudne rozpoznanie na podstawie zdjęcia przeglądowego; przydatny może być RTG podstawy czaszki Ropa, zaczerwienienie, obrzęk – widoczne tylko w badaniu endoskopowym <b>Stan nagły, jeżeli przebiega ostro</b>	Może występować rozlany ból głowy o niewielkim nasileniu

W badaniu przedmiotowym można stwierdzić:

- obrzęk i zaczerwienienie błony śluzowej jam nosa;
- obrzęk skóry w okolicy nasady nosa oraz w okolicy powiek;
- wydzielinę śluzową, śluzowo-ropną lub ropną w jamach nosa;
- wydzielinę ropną na bocznej ścianie jamy nosowej, która będzie napływać z przewodu nosowego środkowego po obkurczeniu błony śluzowej i oczyszczeniu jam nosa;
- bolesność policzka przy ucisku dołu nadkłowego (w zapaleniu zatoki szczękowej) oraz przy ucisku górnej ściany oczodołu (w zapaleniu zatoki czołowej).

Brak wydzieliny zapalnej w jamach nosa po obkurczeniu błony śluzowej nie oznacza, że zapalenie zatok przynosowych nie występuje.

Charakter bólu oraz jego umiejscowienie może wskazywać na prawdopodobne miejsce objęte procesem zapalnym. I tak (Kennedy 1994) będzie to:

- sitowie, jeżeli ból lub rozpieranie odczuwane jest w przyśrodkowym kącie oka, a okolica ta jest tkliwa przy dotyku oraz występuje ból głowy umiejscowiony w skroni lub okolicy oczodołu;
- zatoka czołowa, jeżeli ból umiejscowiony jest w okolicy czołowej, a przy ucisku przedniej lub dolnej ściany zatoki czołowej stwierdza się ich tkliwość;
- zatoka szczękowa, jeżeli ból odczuwany jest w okolicy policzka, oczodołu lub jako ból zębów, przy ucisku przednia ściana zatoki szczękowej jest tkliwa, a występujący ból głowy umiejscowiony jest w skroni;
- zatoka klinowa, jeżeli ból opisywany jest jako wieloogniskowy lub występujący w potylicy i promieniuje do okolicy czołowej, skroniowej, oczodołowej lub ku szczytowi czaszki.

Należy podkreślić, że podejrzenie ostrego zapalenia zatoki czołowej lub klinowej wymaga podjęcia bezzwłocznej diagnostyki radiologicznej, a w razie jego potwierdzenia konieczne jest natychmiastowe wdrożenie właściwego leczenia, które niejednokrotnie należy prowadzić w warunkach szpitalnych.

Charakterystyczny rozkład dolegliwości i objawów dla poszczególnych zatok przedstawiono w tabeli 1 oraz na rycinie 3 A–D.

## NAWRACAJĄCE OSTRE ZAPALENIE ZATOK PRZYNOSOWYCH

Nawracające ostre zapalenie zatok przynosowych uznaje się za ostre, dopóki kolejne zakażenia przemijają bez znamienych trwałych zmian w budowie morfologicznej błony śluzowej (Lund 1995). Wymaga ono leczenia zachowawczego zgodnego

z zasadami terapii ostrych stanów zapalnych zatok. Jeśli jednak kolejne nawroty zapaleń zatok występują często (4–6 razy w roku), a powtarzane leczenie zachowawcze traci swoją skuteczność, zasadne jest zlecenie wykonania tomografii komputerowej zatok przynosowych. Na podstawie klinicznego przebiegu choroby, częstości nawrotów oraz wyników badania endoskopowego i tomografii komputerowej należy rozważyć celowość przeprowadzenia leczenia operacyjnego, kwalifikując tym samym tę postać zapalenia jako przewlekły proces zapalny.

## PRZEWLEKŁE ZAPALENIE ZATOK PRZYNOSOWYCH

Przewlekłe zapalenie zatok przynosowych (PZZP) można określić jako przetrwały proces zapalny błony śluzowej jam nosa i zatok przynosowych, który utrzymuje się co najmniej 8–12 tygodni mimo stosowania właściwego leczenia zachowawczego.

Kern (1984) określa jako PZZP proces chorobowy występujący w zatokach przynosowych dłużej niż 3 miesiące. Ta postać zapalenia jest następstwem nieleczonego lub niewłaściwie leczonego zapalenia ostrego. Według tego autora zalecanym postępowaniem jest interwencja chirurgiczna, której celem jest usunięcie nieodwracalnie zmienionej błony śluzowej oraz przywrócenie warunków drenażu śluzu z zatok.

Lund i wsp. (1995) za PZZP uznają przetrwały przebieg zapalenia, którego nie można wyeliminować, stosując wyłącznie leczenie zachowawcze.

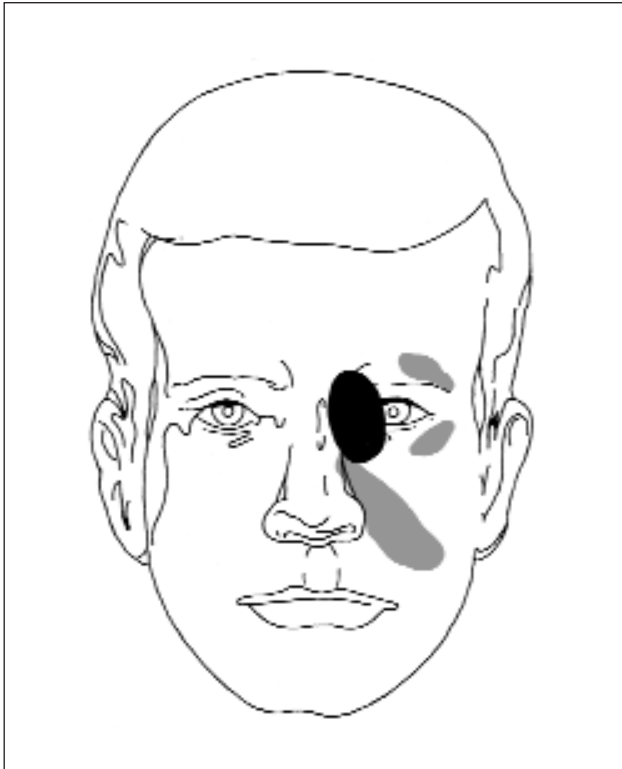
Kryteria rozpoznania przewlekłego zapalenia zatok przynosowych przedstawiono w tabeli 2.

Rozpoznanie PZZP może być trudne, ponieważ objawy kliniczne często są mało charakterystyczne, przebiegają przez wiele lat w sposób łagodny, niekiedy bez charakterystycznego umiejscowienia. W przebiegu tego procesu chorobowego mogą występować okresy zaostrzeń, cechujące się nasileniem już istniejących dolegliwości lub też wystąpieniem nowych objawów, charakterystycznych dla tej postaci zapalenia zatok przynosowych (Lanza, Kennedy 1997).

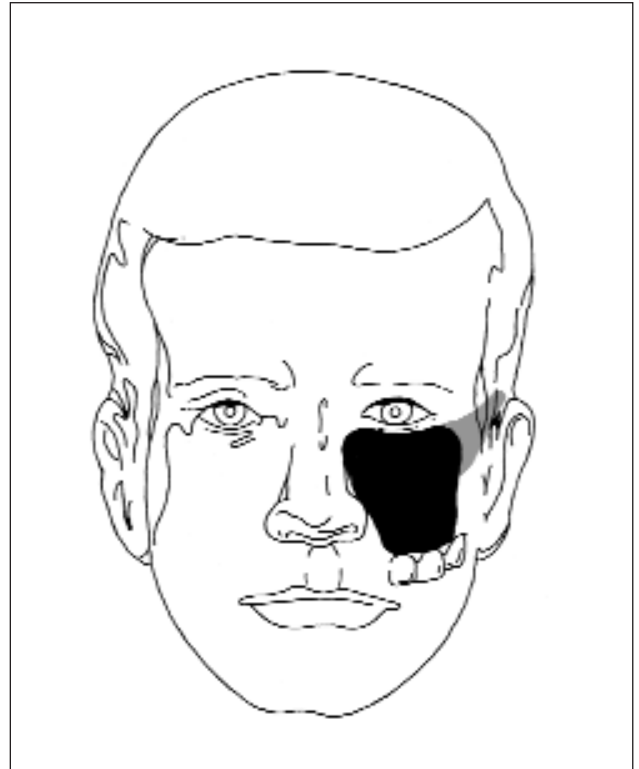
## SYMPTOMATOLOGIA

**Zaburzenie drożności nosa** – może występować z różnym nasileniem, niekiedy chory może się uskarżać na całkowitą niedrożność nosa.

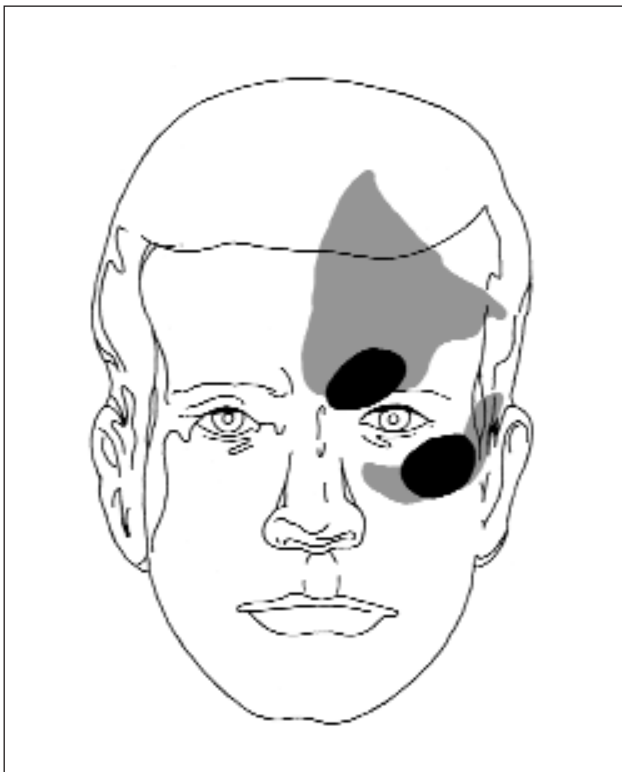
**Bóle i uczucie rozpierania twarzy** – najczęściej dolegliwości te są umiejscowione w okolicy nasady nosa i/lub przyśrodkowego kąta oka. Niekiedy dolegli-



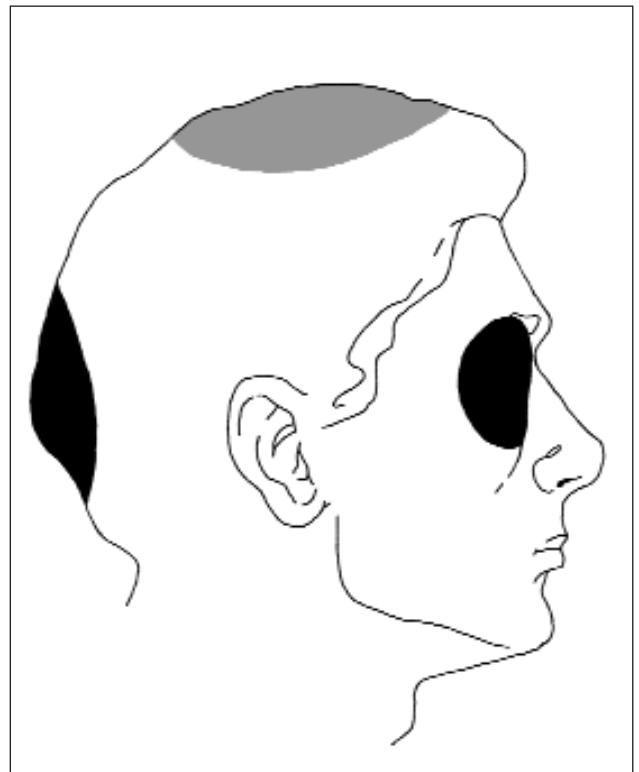
A. Zapalenie sitowia



B. Zapalenie zatoki szczękowej



C. Zapalenie zatoki czołowej



D. Zapalenie zatoki klinowej

Rycina 3 A–D. Umieszczenie dolegliwości bólowych w przypadkach zapalenia zatok przynosowych (opracowano na podstawie Kennedy`ego 1990)



Tabela 2.

Kryteria rozpoznawania przewlekłego zapalenia zatok przynosowych (wg Lund 1995)

DOROŚLI	DZIECI
Dolegliwości i objawy utrzymują się przez 8 tygodni <b>lub</b> w ciągu roku wystąpiły 4 epizody ostrego nawracającego zapalenia zatok przynosowych, z których każde trwało co najmniej 10 dni <b>w połączeniu</b> z utrzymującymi się zmianami w obrazach tomografii komputerowej wykonanej po 4 tygodniach leczenia zachowawczego, w trakcie którego nie było nawrotu ostrego zapalenia.	Dolegliwości i objawy utrzymują się przez 12 tygodni <b>lub</b> w ciągu roku wystąpiło 6 epizodów ostrego nawracającego zapalenia zatok przynosowych, z których każde trwało co najmniej 10 dni <b>w połączeniu</b> z utrzymującymi się zmianami w obrazach tomografii komputerowej wykonanej po 4 tygodniach leczenia zachowawczego, w trakcie którego nie było nawrotu ostrego zapalenia.

wości mogą występować w okolicy czołowej lub też może występować ucisk na gałkę oczną od tyłu.

**Wydzielina w jamach nosa** – może mieć charakter śluzowy, ropny lub śluzowo-ropny. Występowanie wodnistej wydzieliny w jamach nosa, zwłaszcza sezonowo, wymaga diagnostyki w kierunku alergii.

**Spływanie wydzieliny po tylnej ścianie gardła** – dolegliwość niezwykle uciążliwa dla chorego, zwłaszcza jeśli wydzielina blokuje nozdrza tylne i zmusza do odchrząkiwania. Długotrwałe spływanie wydzieliny po tylnej ścianie gardła niejednokrotnie prowadzi do zmian zapalnych błony śluzowej tej okolicy. Ta właśnie dolegliwość może być zasadniczą przyczyną, dla której pacjent zgłasza się do lekarza z prośbą o pomoc.

**Bóle głowy** – mogą mieć charakter stały lub okresowy, z reguły nasilają się w okresie zaostrzeń procesu zapalnego. Występowanie tej dolegliwości rzadko jest dominującym objawem przewlekłego zapalenia zatok przynosowych.

**Zaburzenia węchu** – narastają stopniowo, zwłaszcza u chorych, u których dochodzi do tworzenia się polipów i blokowania przez nie torów przepływu powietrza w jamach nosa.

Zestawienie charakterystycznych dolegliwości i objawów występujących u chorych z PZZP przedstawiono w tabeli 3.

Objawy ogólne również są mało charakterystyczne, a ich długotrwałe występowanie sprawia, że chory uczy się z nimi żyć, zwłaszcza że w czasie remisji okresowo mogą nie występować. W okresie zaostrzeń chory jest rozdrażniony, czuje się zmę-

czony, po nocy budzi się niewypoczęty. Czasami skarży się na zawroty głowy oraz przemijające zaburzenia widzenia.

Warto zwrócić uwagę, że w codziennej praktyce klinicznej chorzy z PZZP zgłaszają się do lekarza z prośbą o pomoc przede wszystkim w okresie zaostrzeń procesu chorobowego. Ta sytuacja wymusza wdrożenie intensywnego leczenia zachowawczego bez konieczności przeprowadzania pełnej diagnostyki. Istotne zmniejszenie dolegliwości po przeprowadzonej terapii nie świadczy o wyleczeniu. Proces zapalny o charakterze przewlekłym trwa nadal, mimo iż powoduje tylko nieznaczne dolegliwości.

W przewlekłym zapaleniu zatok przynosowych często obserwuje się polipy nosa. Rozrastają się one, blokując szlaki drenażu i wentylacji dużych zatok przynosowych, a w późniejszym okresie upośledzają drożność nosa, aż do całkowitej blokady. Ich występowanie w części przedniej może blokować okolicę pola węchowego, a to prowadzi do utraty węchu.

## ROZPOZNANIE

Chory z przewlekłym zapaleniem zatok przynosowych szuka pomocy przede wszystkim w okresie zaostrzeń. Lekarz powinien wówczas wdrożyć leczenie przeciwbakteryjne i przeciwzapalne według opracowanych zasad. Właściwą diagnostykę w kierunku PZZP należy przeprowadzić w okresie wyciszenia objawów. Powinna ona obejmować:

- badanie przedmiotowe i podmiotowe,
- badanie endoskopowe jam nosa,
- diagnostykę radiologiczną (tomografia komputerowa zatok przynosowych).

**Badanie endoskopowe jam nosa.** Mimo ciągle jeszcze mało powszechnego w warunkach polskich

**Tabela 3.****Objawy mogące występować w przewlekłym zapaleniu zatok przynosowych**

Objawy podmiotowe	Objawy przedmiotowe
Ból twarzy / rozpieranie Bóle głowy Wycieki z nosa Wydzielina w jamach nosa Splywanie wydzieliny po tylnej ścianie gardła Przewlekły ból gardła Kaszel Złe samopoczucie / zmęczenie Zaburzenia węchu Cuchnący oddech Krwawienie z nosa Zapalenie oskrzeli / astma Rozdrażnienie Zaburzenia równowagi Zawroty głowy	Stany podgorączkowe Nieznaczna leukocytoza Miernie podwyższony OB Powiększenie węzłów chłonnych szyi Ropne wycieki z nosa Polipy nosa Obrzęk błony śluzowej nosa Wciągnięta błona bębenkowa Zmiany w jamie bębenkowej Upośledzenie słuchu Niewielki wytrzeszcz Zapalenie spojówek Zapalenie dróg łzowych Obrzęk tkanek wokół nasady nosa

dostępu do instrumentarium endoskopowego, należy uznać, że badanie to jest niezbędne do właściwej diagnostyki ryнологicznej, a szczególnie w przypadku PZZP. Pozwala ono na uwidocznienie patologii w jamach nosa oraz dostarcza informacji o skuteczności stosowanego leczenia, a tym samym pośrednio umożliwia ustalenie wskazań do leczenia chirurgicznego oraz koncepcji przeprowadzenia samego zabiegu (Kennedy i in. 1985 i 1985a, Messerklinger 1978, Stammberger 1986 i 1991, Wigand 1990).

**Tomografia komputerowa (TK)** zatok przynosowych powinna być wykonana u wszystkich chorych diagnozowanych w kierunku PZZP (Kennedy i in. 1995, Zinreich i in. 1987 i 1990), ponieważ:

1. Pozwala uwidocznic i rozpoznawać liczne odmienności budowy anatomicznej bocznej ściany jamy nosa, które mogą być czynnikami predysponującymi do rozwinięcia się procesu zapalnego w zatokach. Odmienności te mogą dotyczyć grobli nosa, małżowin nosowych, wyrostka haczykowatego, puszek sitowej i sitowia przedniego.

2. Uwidacznia rozległość zmian chorobowych wskazując, w których zatokach przynosowych rozwinął się proces zapalny.

3. Umożliwia poznanie przyczyn niepowodzenia leczenia zachowawczego.

4. Wyłącznie na podstawie analizy uzyskanych obrazów umożliwia ustalenie wskazań do leczenia chirurgicznego oraz stworzenie koncepcji przeprowadzenia zabiegu operacyjnego.

Zlecając wykonanie badania TK należy zwrócić uwagę, aby nie przeprowadzać go w ostrym ani podostrym okresie choroby, ponieważ rozpoznane zmiany mogą sugerować znacznie bardziej zaawan-

sowany proces chorobowy niż ma to miejsce w rzeczywistości. Tomografię komputerową zatok przynosowych należy wykonywać po kompetentnie przeprowadzonym leczeniu zachowawczym, najlepiej w okresie wyciszenia dolegliwości i objawów PZZP, nie wcześniej niż 4 tygodnie po przeprowadzonym leczeniu, jeżeli w tym okresie nie odnotowano zaostrzeń choroby (Lund i in. 1995).

Należy podkreślić, iż diagnostyka radiologiczna PZZP za pomocą zdjęć przeglądowych zatok przynosowych jest bezcelowa, ponieważ nie uwidaczniają one struktur kompleksu ujściowo-przewodowego (Kennedy i in. 1995).

## **LECZENIE ZAPALEŃ ZATOK PRZYNOSOWYCH**

### **LECZENIE ZACHOWAWCZE**

Zapalenie zatok przynosowych jest zazwyczaj spowodowane obrzękiem lub przerostem błony śluzowej, który powoduje blokadę szlaków drenażu śluzu z zatok oraz zaburzenia ich wentylacji. Zakażenie bakteryjne jest procesem wtórnym, jako konsekwencja zaburzeń powstałych wcześniej. Rozważając sposób postępowania terapeutycznego, zawsze należy na pierwszym miejscu umieścić kompetentne leczenie zachowawcze, które powinno obejmować:

- antybiotykoterapię,
- stosowanie leków obkurczających błonę śluzową,
- stosowanie leków mukolitycznych,
- stosowanie leków przeciwzapalnych.

## Antybiotykoterapia

Wybór antybiotyku powinien być dokonany świadomie, na podstawie doświadczenia klinicznego i znajomości przebiegu klinicznego procesu chorobowego, a w przypadku PZZP również wyników przeprowadzonego badania bakteriologicznego.

W ostrym zapaleniu zatok przynosowych należy wdrożyć antybiotykoterapię empiryczną i prowadzić ją przez około 14 dni. Brak całkowitego ustąpienia dolegliwości stanowi wskazanie do przeprowadzenia badania bakteriologicznego.

Antybiotykoterapię w leczeniu przewlekłego zapalenia zatok przynosowych stosuje się w dwu różnych sytuacjach klinicznych: w leczeniu zaostrzeń oraz jako leczenie zachowawcze w okresie przygotowawczym do zabiegu chirurgicznego i w okresie pooperacyjnym. W leczeniu zaostrzeń PZZP można dokonać empirycznego wyboru antybiotyku, jednak należy się liczyć z zakażeniem drobnoustrojami o różnej wrażliwości na antybiotyki. Czas leczenia powinien wynosić co najmniej 3 tygodnie (Goździk-Żołnierkiewicz i Meszaros 2003).

Zasadniczo wskazane jest wdrożenie antybiotykoterapii celowanej, która wymaga pobrania materiału do badania bakteriologicznego (aspiracja wydzieliny przez punkcję zatoki szczękowej, bądź wymaz z przewodu nosowego środkowego). Uzyskany materiał należy umieścić na podłożu zapewniającym przeżycie wszystkich drobnoustrojów; wskazane jest, aby hodowla była przeprowadzona zarówno w warunkach tlenowych, jak i bez-tlenowych.

Analizując przyczyny niepowodzenia stosowanej antybiotykoterapii należy uwzględnić przede wszystkim:

- wybór nieodpowiedniego antybiotyku,
- stosowanie zbyt małych dawek antybiotyku,
- zbyt krótkie prowadzenie terapii antybiotykowej
- brak równocześnie prowadzonego leczenia uzupełniającego.

Opanowanie zakażenia jest głównym celem leczenia zapalenia zatok przynosowych. Jednak skuteczność stosowanej antybiotykoterapii jest uzależniona od możliwości ewakuacji zalegającej wydzieliny zapalnej z przestrzeni zatok przynosowych objętych procesem chorobowym. Z tego też powodu niezbędne jest stosowanie leków mukolitycznych, leków obkurczających błonę śluzową oraz kortykosteroidów.

**Leki mukolityczne** – stosowane miejscowo lub ogólnie doustnie – sprawiają, że zalegająca w zatokach wydzielina staje się bardziej płynna, a tym samym łatwiejsza do przemieszczania. Ułatwiony odpływ wydzieliny pośrednio przyczynia się do utrzymania drożności ujść zatok przynosowych.

**Leki obkurczające** błonę śluzową powinny przywrócić drożność ujść zatok przynosowych. Można je stosować miejscowo na błonę śluzową (np. oksymetazolina) lub ogólnie doustnie (np. pseudoefedryna).

**Leczenie przeciwzapalne** – celowe jest stosowanie miejscowe – donosowo – kortykosteroidów, dzięki czemu możliwe jest zmniejszenie odczynu zapalnego błony śluzowej jamy nosa, a tym samym przywrócenie drożności ujść zatok przynosowych. Szczególnie dużą skuteczność kortykosteroidów donosowych obserwuje się u chorych z atopią. Dyskusyjna pozostaje kwestia kortykosteroidoterapii donosowej w ostrym zapaleniu zatok przynosowych.

Stosowanie kortykosteroidów ogólnie – doustnie – znajduje uzasadnienie przede wszystkim u chorych, którzy są przygotowani do leczenia chirurgicznego z zastosowaniem mikrochirurgii wewnątrznosowej.

Podawanie leków przeciwhistaminowych wymaga istotnego uzasadnienia, gdyż alergia odgrywa znacznie mniejszą rolę w patogenezie zapalenia zatok przynosowych, niż się powszechnie uważa. Należy mieć na uwadze, iż leki te mogą upośledzać odpływ zalegającej w zatokach wydzieliny przez jej zagęszczenie w następstwie „wysuszenia” błony śluzowej. Stosowanie tych leków u osób z atopią jest konieczne, zwłaszcza w okresie szczególnego narażenia na alergeny (Kennedy i in. 1995).

Nie należy również pomijać problemu bólu w okolicach zatok przynosowych objętych procesem zapalnym. W takich przypadkach celowe jest zalecenie przyjmowania również leku przeciwbólowego, który, jak np. ibuprofen, łączy w sobie działanie przeciwbólowe i przeciwzapalne.

## Płukanie jam nosa

W leczeniu zapalenia zatok przynosowych niezwykle pomocny jest zabieg wykonywany przez chorego, który określa się jako płukanie jam nosa. Polega on na wciąganiu do nosa fizjologicznego roztworu chlorku sodu (sól fizjologiczna). Roztwór ten powinien być wciągany do nosa wraz ze strumieniem wdychanego powietrza. Płukanie jam nosa przyczynia się do rozrzedzenia zalegającej wydzieliny i ułatwia jej samoistną ewakuację. Chory powinien przeprowadzać ten zabieg 3–4 razy dziennie.

Wśród zaleceń dla chorego z PZZP, należy zwrócić uwagę na stworzenie szczególnych warunków klimatycznych w pomieszczeniu, w którym on śpi. Pomieszczenie to powinno być czyste, często odkurzone, dobrze przewietrzone przed snem. Korzystne jest, aby temperatura w tym pomieszczeniu nie przekraczała 20°C, a wilgotność powietrza wynosiła co najmniej 70%.

### Punkcja zatok przynosowych

Wykonanie punkcji zatok przynosowych ma zasadniczo dwa cele:

- diagnostyczny – ocena pojemności zatoki, drożności jej ujścia, aspiracja patologicznej wydzieliny do badania bakteriologicznego lub w celu wykonania sinusoskopii;

- terapeutyczny – ewakuacja patologicznej wydzieliny z zatoki, możliwość przepłukiwania oraz aplikacja dozatokowo miejscowo działających leków odkażających, przeciwzapalnych i mukolitycznych.

W trybie ambulatoryjnym możliwe jest przeprowadzenie jedynie punkcji zatok szczękowych. W stanach ostrych wykonuje się ją w przypadkach stwierdzenia poziomów płynów na wykonanych zdjęciach przeglądowych. Jako metoda leczenia stanów przewlekłych punkcja zatoki szczękowej jest jedynie leczeniem uzupełniającym o ograniczonej wartości. Punkcje pozostałych zatok przynosowych, tzn. zatoki czołowej i klinowej, są możliwe do przeprowadzenia jedynie w warunkach sali operacyjnej.

### LECZENIE CHIRURGICZNE

Brak trwałej poprawy po kompetentnie przeprowadzonym leczeniu zachowawczym PZZP stanowi powód do rozważenia celowości leczenia chirurgicznego. Propozycje takiego postępowania należy przedłożyć choremu na podstawie analizy dotychczasowego przebiegu choroby oraz wyników badań endoskopowych i tomografii komputerowej. Decyzję o operacji podejmuje chory, wyrażając zgodę na zabieg. Ogólne założenia leczenia chirurgicznego zatok przynosowych obejmują (Krzeski 1995):

- podjęcie leczenia chirurgicznego wówczas, gdy właściwie i systematycznie prowadzone leczenie zachowawcze nie spowodowało trwałego ustąpienia choroby,

- przywrócenie drenażu i upowietrzenia zmienionych chorobowo zatok przynosowych,

- bardzo oszczędne usuwanie błony śluzowej z wnętrza zatok; należy starać się zachować tak dużo błony śluzowej, jak to tylko możliwe,

- objęcie pierwszym zabiegiem wszystkich zatok przynosowych, w których toczy się proces chorobowy,

- optymalną organizację opieki pooperacyjnej.

W przeszłości w zaawansowanych procesach zapalnych zatok przynosowych zmienioną błonę śluzową traktowano jako *membrana pyogenes*, którą należało w całości usunąć. Takie właśnie postępowanie było zalecane w klasycznych radykalnych operacjach zatok przynosowych. Czynnościowa koncepcja leczenia chirurgicznego zatok przynosowych oznacza, że usuwa się jedynie rzeczywiście zmienione chorobowo tkanki, z wielką starannością

pozostawiając te, które – wydaje się – mają szansę na ozdrowienie po stworzeniu warunków dla powrotu drenażu śluzu z zatok i ich wentylacji. Obserwacje chorych, u których udrożniono operacyjnie naturalne ujścia zatok przynosowych, wykazują dobitnie, że zmieniona chorobowo błona śluzowa zatok ulega stopniowej normalizacji po przywróceniu drenażu i wentylacji (Kennedy i in. 1985, Krzeski 1995, Messerklinger 1978, Stammberger 1986, Wigand i in. 1978).

### Czynnościowa mikrochirurgia wewnątrznosowa zatok przynosowych

Czynnościową koncepcję leczenia operacyjnego PZZP wprowadzono i upowszechniono w latach 80. Obecnie stanowi ona jedną z głównych metod ich leczenia. Jest oparta na całkowicie odmiennym założeniu niż dotychczas stosowane radykalne metody leczenia PZZP. Przeprowadzając klasyczne zabiegi chirurgiczne uważano, że chorobowo zmieniona błona śluzowa jest biologicznie „gorsza”, a nawet sprzyja ropieniu (*membrana pyogenes*), co pozwalało na radykalne jej usunięcie. Obserwacje kliniczne wykazały, że rozwinięcie się procesu zapalnego w obrębie zatoki szczękowej lub czołowej jest z reguły następstwem upośledzenia ich wentylacji i drenażu. Mimo że objawy chorobowe wskazują na stan zapalny toczący się w dużych zatokach, bezpośrednia przyczyna odpowiedzialna za ten proces znajduje się w sitowiu przednim i/lub przewodzie nosowym środkowym (kompleks ujściowo-przewodowy). Te struktury anatomiczne warunkują prawidłowe upowietrzenie zatok oraz sprawność mechanizmu śluzowo-rzęskowego. Odmienności budowy anatomicznej bocznej ściany jamy nosa oraz zmiany chorobowe błony śluzowej w tym rejonie są bezpośrednimi przyczynami prowadzącymi do zaburzeń prawidłowej czynności dużych zatok (Kennedy i in. 1985 i 1985a, Messerklinger 1978, Stammberger 1986 i 1991, Wigand i in. 1978, Wigand 1990).

Podstawowym celem czynnościowej mikrochirurgii wewnątrznosowej zatok przynosowych jest przywrócenie ich wentylacji i drenażu. Istota zabiegu chirurgicznego polega na bardzo ograniczonej interwencji chirurgicznej w obrębie bocznej ściany jamy nosa, w wyniku której powinna zostać usunięta przyczyna odpowiedzialna za powstały proces zapalny. Celem zabiegu chirurgicznego jest również wytworzenie trwałego połączenia między jamami nosa a zatokami w miejscu ich naturalnych ujść. Leczenie ma charakter przyczynowy. W czasie zabiegu dąży się do możliwie oszczędnego usuwania zmienionej chorobowo błony śluzowej z jam zatok, naturalnych przejść do jam nosa oraz z rejonu kompleksu ujściowo-przewodowego.

W wyniku takiego postępowania zostają stworzone warunki do regeneracji zmienionej zapalnie błony śluzowej, a w konsekwencji do przywrócenia transportu śluzowo-rzęskowego (Stammberger 1991, Wigand i in. 1978).

Czynnościowa mikrochirurgia endoskopowa PZZP stała się techniką operacyjną z wyboru i w zasadzie powinna zastąpić klasyczne techniki operacyjne z dostępu zewnętrznego. Pozwala na interwencję chirurgiczną w jamach zatok przynosowych w początkowym okresie trwania procesu zapalnego. Jest ograniczona wyłącznie do miejsca chorobowo zmienionego i umożliwia wczesne leczenie przyczynowe.

Opisano dwie główne techniki mikrochirurgii wewnątrznosowej. W roku 1958 Heermann zastosował mikroskop operacyjny do przeprowadzenia wewnątrznosowej ethmoidektomii. Dwadzieścia lat później Messerklinger opublikował technikę wewnątrznosowych operacji sitowia z zastosowaniem endoskopów (Messerklinger 1978). Również on wprowadził do praktyki laryngologicznej określenie „czynnościowa chirurgia endoskopowa zatok przynosowych” (*functional endoscopic sinus surgery*, FESS).

Mimo różnic w zakresie stosowanych urządzeń optycznych, istota czynnościowej mikrochirurgii wewnątrznosowej pozostaje ta sama – stworzenie warunków do regeneracji zmienionej zapalnie błony śluzowej przez odblokowanie ujść zatok przynosowych.

Korzyści wynikające z zastosowania mikrochirurgii wewnątrznosowej zatok przynosowych, w porównaniu z klasycznymi metodami operacyjnymi, polegają na:

- możliwości odtworzenia prawidłowych warunków anatomicznych w obrębie jam nosa, dzięki którym przywraca się wentylację i drenaż zatok przynosowych,
- bezpiecznym usunięciu ogniska chorobowego przeprowadzonym bezpośrednio pod kontrolą wzroku,
- możliwości pozostawienia w obrębie operowanej błony śluzowej ograniczonych ognisk zmienionych chorobowo, które w następstwie przywrócenia warunków fizjologicznych w zatoce ulegną samostnej regeneracji,
- możliwości zachowania nienaruszonych struktur anatomicznych, które nie są objęte procesem chorobowym,
- uniknięciu zewnętrznych cięć skóry i błony śluzowej,
- zdecydowanie krótszym czasie hospitalizacji chorego.

Upowszechnienie mikrochirurgii wewnątrznosowej jako metody leczenia chirurgicznego PZZP oraz jej duża skuteczność były powodem wdrażania różnych modyfikacji stosowanej techniki chirurgicznej.

Stosowane kleszczyki do usuwania tkanek z rejonów chorobowo zmienionych zastąpiono kleszczy-

kami tnącymi. Pozwoliło to na usuwanie patologicznie zmienionej błony śluzowej w znacznie bardziej ograniczonym zakresie. W celu lepszego uwidocznienia pola operacyjnego kleszczyki zostały połączone z układem ssącym. Umożliwiło to lepszą kontrolę pola operacyjnego, ponieważ krwawienie podczas zabiegu niejednokrotnie jest czynnikiem ograniczającym widoczność i zwiększającym ryzyko powikłań śródoperacyjnych. Dzięki możliwości równoczesnego odsysania krwi z pola operacyjnego i usuwania tkanek przeprowadzenie samego zabiegu stało się bardziej precyzyjne i bezpieczniejsze (Lanza, Kennedy 1997).

Do wewnątrznosowej mikrochirurgii zatok przynosowych wprowadzono również techniki laserowe, ale początkowy entuzjazm co do ich stosowania stopniowo maleje. Przyczyną tego jest obserwowana w okresie pooperacyjnym zbyt duża liczba przypadków tworzenia się zrostów lub też ognisk martwiczych w operowanym rejonie. Nie bez znaczenia pozostaje wysoki koszt urządzeń laserowych stosowanych do tych zabiegów.

W ostatnich latach popularne stało się stosowanie urządzeń mechanicznych do usuwania tkanek z operowanego rejonu. Mikronóż obrotowy (*microdebrider, shaver*) został zaadaptowany z technik ortopedycznych stosowanych w mikroartroskopiach. Istotą tego urządzenia jest połączenie mikronoża rotującego z układem ssąco-płuczającym, dzięki czemu chorobowo zmienione tkanki są zasysane i stopniowo odcinane przy jednoczesnym przepłukiwaniu pola operacyjnego. Szczególne zastosowanie znajduje mikronóż obrotowy w usuwaniu bardzo rozległych polipów nosa, którym towarzyszy odwapnienie struktur kostnych sitowia.

Leczenie operacyjne z zastosowaniem wewnątrznosowej mikrochirurgii zatok przynosowych wiąże się z długotrwałym procesem gojenia się jam wytworzonych w następstwie przeprowadzonego zabiegu. Może on trwać do kilkunastu tygodni. W tym pooperacyjnym okresie chory musi pozostawać pod stałą opieką chirurga. W czasie badań kontrolnych wykonuje się opatrunki nosowe z użyciem instrumentarium endoskopowego, podczas których usuwa się zalegające skrzepy, śluz, a także przeciwdziała się nadmiernemu ziarninowaniu lub tworzeniu się zrostów. Z tego powodu bardzo istotne jest poinformowanie chorego podczas kwalifikacji do zabiegu chirurgicznego o konieczności pozostawania pod regularną kontrolą przez dość długi okres po operacji. Należy również zaznaczyć, iż czas gojenia nie jest jednoznaczny z czasem potrzebnym do normalizacji błony śluzowej, który jest zawsze znacznie dłuższy.

Powikłania śródoperacyjne i pooperacyjne towarzyszące mikrochirurgii wewnątrznosowej zatok przynosowych wynoszą poniżej 1% i mogą być związane z uszkodzeniem struktur wyznaczających

---

granicę sitowia, przebiegających w tym rejonie naczyń, uszkodzeniem tkanek oczodołu, w tym mięśni i nerwu wzrokowego.

Krwawienie powstałe śródoperacyjnie może być następstwem uszkodzenia przede wszystkim tętnic sitowych. W przypadku dużych krwawień może zaistnieć konieczność przerwania zabiegu, gdyż przeprowadzanie operacji bez należytej kontroli wzrokowej grozi dalszymi powikłaniami.

Wyciek płynu mózgowo-rdzeniowego jest następstwem uszkodzeń blaszki sitowej. Płynotok powinien zostać rozpoznany w trakcie operacji, ponieważ wtedy istnieje możliwość podjęcia próby zamknięcia miejsca uszkodzenia techniką endoskopową podczas tego samego zabiegu. Jeśli próba ta nie da pozytywnego wyniku, to konieczna staje się interwencja chirurgiczna przez rygotomię boczną lub przez kraniotomię.

Zaburzenia widzenia mogą mieć różny stopień nasilenia, mogą być przemijające lub trwałe. Najczęściej są konsekwencją obrzęku tkanek oczodołu w wyniku ich traumatyzacji i mają charakter przejściowy. Bezpośrednie uszkodzenie nerwu wzrokowego prowadzi do trwałej ślepoty.

Najczęściej spotykanymi powikłaniami pooperacyjnymi są zrosty pomiędzy małżowiną nosową środkową a boczną ścianą jamy nosa lub przegrodą nosa. Ich powstawanie obserwuje się stosunkowo często, lecz w niewielkim odsetku przypadków są one przyczyną ponownego wystąpienia dolegliwości. Zapobieganie ich tworzeniu się polega na niezwykle starannej opiece pooperacyjnej.

W przypadku urazu operacyjnego przewodu nosowo-łzowego może dojść do jego zarośnięcia w okresie gojenia. Wystąpienie tego powikłania pociąga za sobą konieczność wykonania dakrocystoryn stomii.

Odsetek powikłań towarzyszący mikrochirurgii wewnątrznosowej jest nieco mniejszy od powikłań występujących w klasycznej chirurgii zatok przynosowych.

Wyniki mikrochirurgii wewnątrznosowej są zachęcające. W doświadczeniach własnych całkowite ustąpienie dolegliwości obserwowałem w około 70% operowanych przypadków, poprawę rozumianą jako ustąpienie trzech najbardziej dominujących objawów w około 25%. Wyniki te dotyczą 12–36 miesięcy obserwacji po przeprowadzonym leczeniu. Są one zbieżne z wynikami innych autorów. Należy zwrócić uwagę, że niejednokrotnie ocena subiektywna chorego jest najbardziej wiarygodnym kryterium uzyskanego wyniku leczenia chirurgicznego. Ocena kliniczna dokonywana na podstawie badania endoskopowego nie zawsze umożliwi wiarygodną ocenę pooperacyjną, ponieważ obraz błony śluzowej pokrywającej operowany rejon może ulegać zmianom z tygodnia na tydzień, w zależności od oddziaływania czynników zewnętrznych.

W odniesieniu do wyników leczenia PZZP niezwykle trudno jest używać pojęcia „całkowite wyleczenie”. Przetwanie objawów lub dolegliwości może być w niektórych przypadkach następstwem niedostatecznej terapii, ale także należy je wiązać z przewlekłą naturą choroby, a także z predyspozycją osobniczą chorego. Uzyskana poprawa po operacji jest wynikiem lepszego upowietrzenia zatok przynosowych oraz przywrócenia warunków do transportu śluzowo-rzęskowego w następstwie odblokowania kompleksu ujściowo-przewodowego. Jednak jest to tylko jeden z elementów patomechanizmu zapalenia tego regionu anatomicznego ale nie jedyny czynnik etiologiczny. W rzeczywistości, po przeprowadzonym leczeniu chirurgicznym może dojść do ponownego zakażenia zatok mimo otwartych ujść zatok przynosowych i drożnego kompleksu ujściowo-przewodowego. Skutkiem tych zakażeń może być ponowny obrzęk lub przerost błony śluzowej, a także odrost polipów. Obserwacje te zwracają uwagę na istotne znaczenie długotrwałej opieki pooperacyjnej. ●

---

## Piśmiennictwo

---

- Goździk-Żołnierkiewicz T., Meszaros J. (2003) Chemioterapia w chorobach zapalnych nosa i zatok przynosowych. W: Choroby nosa i zatok przynosowych. Red. A. Krzeski, G. Janczewski, wyd. III, Urban i Partner, Wrocław, 361-375.
- Kennedy D.W. i in. (1985) Functional endoscopic sinus surgery – theory and diagnostic evaluation. Arch. Otolaryngol., 111, 576-582.
- Kennedy D.W. (1985) Functional endoscopic sinus surgery – technique. Arch. Otolaryngol., 111, 643-649.
- Kennedy D.W. i in. (1990) First line management of sinusitis: a national problem? Otolaryngol. Head Neck Surg., 103, 845-888.
- Kennedy D.W. (1993) „Sinusitis” or „rhinosinusitis”? Say the experts: „That`s a good question”. Symposia Monitor, Darien, Conn., Health Communication.
- Kennedy D.W. i in. (1995) Medical management of sinusitis: educational goals and management guidelines. Ann. Otol. Rhinol. Laryngol., 104, 10, cz. 2, suppl. 167: 22-30.
- Kern E.B. (1984) Sinusitis. J. Allerg. Clin. Immunol., 73, 1, 25-31.
- Krzeski A. (1995) Rola kompleksu ujściowo-przewodowego w patomechanizmie przewlekłego zapalenia zatok przynosowych. Rozprawa habilitacyjna. Akademia Medyczna, Warszawa.
- Krzeski A., Janczewski G. (2003) Choroby nosa i zatok przynosowych, wyd. III, Urban i Partner, Wrocław.
- Lanza D.C., Kennedy D.W. (1997) Adult rhinosinusitis defined. Otolaryngol. Head and Neck Surg., 3, 1-7.
- Levine H.L., May M. (1993) Endoscopic sinus surgery. Thieme Medical Publisher, New York.
- Lund V.J. i in. (1995) Quantification for staging sinusitis. Ann. Otol. Rhinol. Laryngol., 104, 10, cz. 2, suppl. 167: 17-31.
- Messerklinger W. (1978) Endoscopy of the nose, Urban-Schwartzberg, Baltimore.
- Setliff R., Parsons D. (1994) „Hummer”: new instrumentation for functional endoscopic sinus surgery. Am. J. Rhinol., 8, 275-278.
- Stammberger H. (1986) Endoscopic endonasal surgery – new concepts in treatment recurring sinusitis. Part I – Anatomical and pathophysiological considerations. Otolaryngol. Head Neck Surg., 4, 143-147.
- Stammberger H. (1991) Functional endoscopic sinus surgery. B.C. Decker, Philadelphia.
- Wigand M.E. i in. (1978) Endonasal sinus surgery with endoscopic control: from radical operation to rehabilitation of the mucosa. Endoscopy, 10, 255-260.
- Wigand M.E. (1990) Endoscopic surgery of the paranasal sinuses and anterior skull base. Thieme, Stuttgart.
- Zinreich S.J. i in. (1987) CT of nasal cavity and paranasal sinuses: imaging requirements for functional endoscopic sinus surgery. J. Radiol., 163, 769-775.
- Zinreich S.J. (1990) Paranasal sinus imaging. Otolaryngol. Head Neck Surg., 103, 863-869.

---

Wydanie sponsorowane przez firmę



Wydawca nie ponosi odpowiedzialności za treść reklam i ogłoszeń.

© Wydawca: Wydawnictwo EGERIA B. Krzeska. 02-218 Warszawa 124, skr. poczt. 60

Ilustracja na okładce: P. Szadkowski. Opracowanie graficzne, skład i łamanie: M-art, tel.739 88 24

---

